

МЕДИЦИНСКИ ФАКУЛТЕТ  
УНИВЕРЗИТЕТА У КРАГУЈЕВЦУ



THE MEDICAL FACULTY  
UNIVERSITY OF KRAGUJEVAC

**Игор Ђуришић**

**КОРИШЋЕЊЕ МЕТИЛЕН ПЛАВОГ КАО ЈЕДИНОГ КОНТРАСТА ЗА  
ОДРЕЂИВАЊЕ СТАТУСА ЛИМФНИХ ЧВОРОВА ПАЗУШНЕ ЈАМЕ КОД  
МИНИМАЛНО ИНВАЗИВНОГ РАКА ДОЈКЕ**

**- Докторска дисертација –**

**Крагујевац, 2016. године**

МЕДИЦИНСКИ ФАКУЛТЕТ  
УНИВЕРЗИТЕТА У КРАГУЈЕВЦУ



THE MEDICAL FACULTY  
UNIVERSITY OF KRAGUJEVAC

**Igor Djuric**

**METHYLENE BLUE DYE AS SINGLE CONTRAST  
FOR DETERMINATION OF AXILLARY LYMPH NODE STATUS  
IN MINIMALLY INVASIVE BREAST CARCINOMA**

**- Doctoral dissertation –**

**Kragujevac, 2016**

**МЕНТОР: Проф. др Слободан Милисављевић**, ванредни професор Медицинског факултета Универзитета у Крагујевцу

**Научна област:** Хирургија

**Ужа научна област:** Онкологија

**Чланови комисије:**

1. **Проф. др Радан Цодић**, редовни професор Медицинског факултета Универзитета у Београду за ужу научну област Хирургија, председник;
2. **Проф. др Александар Карамарковић**, ванредни професор Медицинског факултета Универзитета у Београду за ужу научну област Хирургија са анестезиологијом, члан;
3. **Доц. др Срђан Нинковић**, доцент Факултета медицинских наука Универзитета у Крагујевцу, за ужу научну област Хирургија, члан.

# КОРИШЋЕЊЕ МЕТИЛЕН ПЛАВОГ КАО ЈЕДИНОГ КОНТРАСТА ЗА ОДРЕЂИВАЊЕ СТАТУСА ЛИМФНИХ ЧВОРОВА ПАЗУШНЕ ЈАМЕ КОД МИНИМАЛНО ИНВАЗИВНОГ РАКА ДОЈКЕ

## САЖЕТАК

**Увод.** Циљеви истраживања су били: да се прикажу једноставност, безбедност, економичност и поузданост технике обележавања стражарског лимфног чвора у пазушној јами метилен плавом бојом као јединим контрастом; да се испита тачност интраоперативне, *ex tempore*, патохистолошке анализе стражарског лимфног чвора; да се испитају сензитивност, специфичност, позитивна и негативна предиктивна вредност и тачност (прецизност) методе биопсије стражарских лимфних чворова у евалуацији лимфних чворова пазушне јаме; као и да се размотри поузданост методе у селекцији T1/T2N0M0 оболелих од рака дојке за једновремену дисекцију пазушне јаме.

**Материјал и методе истраживања.** Истраживање је изведено у Клиници за онколошку хирургију Института за онкологију и радиологију Србије у периоду од октобра 2010. године до децембра 2011. године. Сходно дефинисаним критеријумима, истраживањем су обухваћене 152 болеснице клинички стажиране као T1/T2N0M0 које су имале поштедну или радикалну операцију рака дојке и дисекцију пазушне јаме. Код свих болесница је учињено убризгавање 1%-метилен плаве виталне боје у дојку, а пребојени стражарски лимфни чворови су интраоперативно анализирани од стране патолога. Стандардном патохистолошком обрадом обухваћени су и сентинели и остали издисековани аксиларни лимфни чворови. Статистичком анализом је обухваћено: испитивање тачности интраоперативне, *ex tempore*, патохистолошке анализе стражарског лимфног чвора; испитивање предиктивне вредности *ex tempore* анализе стражарског лимфног чвора за статус других аксиларних лимфних чворова; као и испитивање сензитивности, специфичности, позитивне и негативне предиктивне вредности и тачности методе.

**Резултати истраживања.** Показано је поклапање од 98% између *ex tempore* и стандардне патохистолошке анализе стражарских лимфних чворова, што указује на високу тачност ове патохистолошке методе. Код три болеснице са лажно негативним *ex tempore* налазом за сентинеле нису нађене метастазе у другим лимфним чворовима пазушне јаме. Вероватноћа да се код болесница са метастазом у сентинелу (на *ex tempore*) нађу метастазе и у другим аксиларним чворовима износила је 70.4% (позитивна предиктивна вредност). Негативан интраоперативни патохистолошки налаз за сентинел лимфни чвор указивао је на одсуство других аксиларних метастаза код 99.2% болесница (негативна предиктивна вредност). Сензитивност и специфичност методе биопсије стражарских лимфних чворова износиле су 95% и 93.9%, респективно. Једна од 20 болесница (5%) са метастазама у другим аксиларним лимфним чворовима није имала метастазу у сентинел лимфном чвору ни на *ex tempore*, ни на стандардној патохистолошкој анализи (лажно негативна). Тачност методе износи 94.1%.

**Закључци истраживања.** Техника обележавања стражарских лимфних чворова пазушне јаме метилен плавом бојом је једноставна, безбедна и јефтина. Интраоперативна *ex tempore* анализа сентинела је прецизна патохистолошка метода која има висок предиктивни значај за статус аксиларних лимфних чворова. Висока тачност методе биопсије лимфног чвора стражара (сентинела) показује да метилен плаво као једини контраст може да обезбеди адекватно обележавање репрезентативног лимфног чвора истостране пазушне јаме код болесница са раком дојке које су клинички N0. Ова метода омогућава правилно стажирање болесница са раком дојке. Једновременом терапијском дисекцијом лимфних чворова пазушне јаме у случају позитивног *ex tempore* налаза за сентинел, постиже се завршетак лечења током прве хоспитализације, а ризик од увођења у анестезију и трошкови лечења смањују, што је посебно важно за земље у развоју.

**Кључне речи:** рак дојке, метилен плаво, биопсија стражарског лимфног чвора (сентинела), *ex tempore* патохистолошка анализа, дисекција пазушне јаме

**METHYLENE BLUE DYE AS SINGLE CONTRAST  
FOR DETERMINATION OF AXILLARY LYMPH NODE STATUS  
IN MINIMALLY INVASIVE BREAST CARCINOMA**

**SUMMARY**

**Aims.** Aims of this research were: to demonstrate feasibility, safety, cost-effectiveness and reliability of single contrast sentinel lymph node (SLN) mapping using methylene blue dye (MBD); to evaluate accuracy of intraoperative frozen section analysis (FSA) of SLNs; to analyze sensitivity, specificity, positive and negative predictive values and accuracy of SLN biopsy in evaluation of axillary lymph nodes (ALN); as well as to consider reliability of this method for selecting T1/T2N0M0 patients with breast carcinomas for one-time axillary dissection.

**Materials and methods.** Research was conducted at Surgical Oncology Clinic of Institute for Oncology and Radiology of Serbia from October 2010 to December 2011. Based on defined criteria, research included 152 female patients with T1/T2N0M0 breast carcinomas who were treated with breast conserving or radical surgery and axillary dissection. All patients had MBD (1%) injection in the breast, and mapped SLNs were examined by pathologist intraoperatively on FSA. All SLNs and other dissected ALNs were examined by standard pathohistology. Statistical analysis consisted of: evaluation of FSA accuracy regarding findings on SLNs; evaluation of SLN-FSA predictive value for other ALNs status; as well as evaluation of sensitivity, specificity, positive and negative predictive values, and accuracy of the method.

**Results.** There was a 98%-match between FSA and definite pathohistology findings on SLNs, which suggests the high accuracy of FSA in this series. None of 3 patients with false-negative SLNs on FSA had additional axillary metastases. Probability that patients with metastases in SLNs (on FSA) had metastases in other ALNs was 70.4% (positive predictive value). Negative FSA findings on SLNs predicted absence of other ALNs metastases in 99.2% patients (negative predictive value). Sensitivity and specificity of SLN biopsy method were 95% and 93.9%, respectively. One out of 20 (5%) patients with metastases in other

ALNs had “clear” SLNs, both on FSA and definite pathohistology (false negative). Method’s accuracy is 94.1%.

**Conclusions.** SLN mapping with MBD is feasible, safe and cheap technique. FSA of SLNs is a precise pathohistological method with high predictive value for ALNs status. High accuracy of SLN biopsy method shows that MBD as a single contrast can provide adequate mapping of representative ipsilateral ALN in breast carcinoma patients who are clinically N0. This method provides accurate staging of breast carcinoma patients. With one-time therapeutical axillary dissection, patients with positive SLN-FSA benefit from complete surgical treatment during one hospitalization and risks of undergoing anaesthesia twice, as well as the treatment costs, are reduced, which is important for developing countries.

**Keywords:** breast cancer, methylene blue dye, sentinel lymph node biopsy, frozen section analysis, axillary dissection

## САДРЖАЈ

<b>1. УВОД .....</b>	<b>1</b>
1.1. ЕПИДЕМИОЛОГИЈА РАКА ДОЈКЕ.....	1
1.2. КЛАСИФИКАЦИЈА РАКА ДОЈКЕ.....	3
1.2.1. КЛИНИЧКА И ПАТОХИСТОЛОШКА КЛАСИФИКАЦИЈА ПРИМАРНОГ ТУМОРА.....	4
1.2.2. КЛИНИЧКА И ПАТОХИСТОЛОШКА КЛАСИФИКАЦИЈА РЕГИОНАЛНИХ ЛИМФНИХ ЧВОРОВА.....	5
1.2.3. КЛИНИЧКА И ПАТОХИСТОЛОШКА КЛАСИФИКАЦИЈА УДАЉЕНИХ МЕТАСТАЗА.....	7
1.2.4. ТНМ СТАДИЈУМИ РАКА ДОЈКЕ.....	8
1.3. ХИРУРГИЈА ИНВАЗИВНОГ РАКА ДОЈКЕ.....	9
1.3.1. ПОШТЕДНА ХИРУРГИЈА РАКА ДОЈКЕ.....	9
1.3.1.1. Индикације за поштедну операцију рака дојке.....	10
1.3.1.2. Контраиндикације за поштедну операцију рака дојке.....	10
1.3.1.3. Врсте поштедних операција рака дојке.....	11
1.3.2. МУТИЛАНТНА ХИРУРГИЈА РАКА ДОЈКЕ (МАСТЕКТОМИЈЕ)	11
1.3.2.1. Индикације за мастектомију код рака дојке.....	12
1.3.2.2. Контраиндикације за мастектомију код рака дојке.....	12
1.3.2.3. Врсте мутилантних операција рака дојке.....	12
1.4. ПОСТУПАК СА ЛИМФНИМ ЧВОРОВИМА ПАЗУШНЕ ЈАМЕ.....	15
1.5. БИОПСИЈА СТРАЖАРСКИХ ЛИМФНИХ ЧВОРОВА – ИСТОРИЈАТ..	16
1.6. КОНЦЕПТ БИОПСИЈЕ СТРАЖАРСКИХ ЛИМФНИХ ЧВОРОВА.....	17
1.7. МАРКЕРИ (ОБЕЛЕЖИВАЧИ) СТРАЖАРСКИХ ЛИМФНИХ ЧВОРОВА.....	18
1.7.1. РАДИООБЕЛЕЖИВАЧ $Tc^{99m}$ СА СУЛФУР-КОЛОИДОМ И ЛИМФОСЦИНТИГРАФИЈА.....	18
1.7.2. ВИТАЛНА БОЈА (PATENT BLUE V, ISOSULFAN BLUE, METILEN BLUE).....	19



1.8. ТЕХНИКА МАПИРАЊА И ИДЕНТИФИКАЦИЈЕ СТРАЖАРСКИХ ЛИМФНИХ ЧВОРОВА.....	20
1.9. ПАТОХИСТОЛОШКА АНАЛИЗА СТРАЖАРСКИХ ЛИМФНИХ ЧВОРОВА.....	20
1.10. ЗНАЧАЈ И ПОУЗДАНОСТ МЕТОДЕ БИОПСИЈЕ СТРАЖАРСКИХ ЛИМФНИХ ЧВОРОВА.....	21
<b>2. ЦИЉЕВИ ИСТРАЖИВАЊА И РАДНЕ ХИПОТЕЗЕ.....</b>	<b>23</b>
2.1. ЦИЉЕВИ ИСТРАЖИВАЊА.....	23
2.2. РАДНЕ ХИПОТЕЗЕ.....	24
<b>3. МЕТОДОЛОГИЈА ИСТРАЖИВАЊА.....</b>	<b>26</b>
3.1. КАРАКТЕРИСТИКЕ БОЛЕСНИКА.....	26
3.2. КАРАКТЕРИСТИКЕ ДИЈАГНОСТИКЕ И ПРЕОПЕРАТИВНЕ ПРИПРЕМЕ.....	28
3.3. КАРАКТЕРИСТИКЕ ХИРУРШКОГ ЛЕЧЕЊА.....	28
3.4. КАРАКТЕРИСТИКЕ ПОСТОПЕРАТИВНОГ ТОКА.....	29
3.5. КАРАКТЕРИСТИКЕ ПАТОХИСТОЛОШКЕ АНАЛИЗЕ.....	29
3.6. ПРАЋЕЊЕ БОЛЕСНИКА.....	30
3.7. ВАРИЈАБЛЕ МЕРЕЊА.....	30
3.8. СТАТИСТИЧКА АНАЛИЗА.....	31
<b>4. РЕЗУЛТАТИ ИСТРАЖИВАЊА.....</b>	<b>33</b>
4.1. КАРАКТЕРИСТИКЕ ИСПИТАНИКА.....	33
4.2. КАРАКТЕРИСТИКЕ КЛИНИЧКОГ СТАДИЈУМА БОЛЕСТИ.....	35
4.3. КАРАКТЕРИСТИКЕ ХИРУРШКОГ ЛЕЧЕЊА.....	36
4.4. ПАТОХИСТОЛОШКЕ КАРАКТЕРИСТИКЕ ТУМОРА.....	37
4.5. КАРАКТЕРИСТИКЕ ТЕХНИКЕ МАПИРАЊА СТРАЖАРСКИХ ЛИМФНИХ ЧВОРОВА МЕТИЛЕН ПЛАВОМ ВИТАЛНОМ БОЈОМ.....	38
4.6. КАРАКТЕРИСТИКЕ СТРАЖАРСКИХ ЛИМФНИХ ЧВОРОВА ОБЕЛЕЖЕНИХ МЕТИЛЕН ПЛАВОМ БОЈОМ.....	39

4.6.1. БРОЈ И ПОЛОЖАЈ СТРАЖАРСКИХ ЛИМФНИХ ЧВОРОВА У ПАЗУШНОЈ ЈАМИ.....	39
4.6.2. РЕЗУЛТАТИ ИНТРАОПЕРАТИВНЕ ПАТОХИСТОЛОШКЕ АНАЛИЗЕ СТРАЖАРСКИХ ЛИМФНИХ ЧВОРОВА ОБЕЛЕЖЕНИХ МЕТИЛЕН ПЛАВОМ БОЈОМ.....	40
4.6.3. РЕЗУЛТАТИ СТАНДАРДНЕ ПАТОХИСТОЛОШКЕ АНАЛИЗЕ СТРАЖАРСКИХ ЛИМФНИХ ЧВОРОВА ОБЕЛЕЖЕНИХ МЕТИЛЕН ПЛАВОМ БОЈОМ.....	41
4.7. КАРАКТЕРИСТИКЕ ОСТАЛИХ ЛИМФНИХ ЧВОРОВА ИЗ ДИСЕКТАТА ПАЗУШНЕ ЈАМЕ.....	42
4.8. ПАТОХИСТОЛОШКИ ЛИМФОНОДАЛНИ СТАТУС.....	43
4.9. КАРАКТЕРИСТИЈЕ БИОПСИЈЕ СТРАЖАРСКИХ ЛИМФНИХ ЧВОРОВА.....	44
4.9.1. ПРЕБОЈЕНОСТ ЛИМФНИХ ЧВОРОВА - ПОКЛАПАЊЕ НАЛАЗА ХИРУРГА И ПАТОЛОГА.....	44
4.9.2. УТИЦАЈ ТЕХНИКЕ МАПИРАЊА СТРАЖАРСКИХ ЛИМФНИХ ЧВОРОВА МЕТИЛЕН ПЛАВИМ НА ЊИХОВ БРОЈ.....	45
4.9.2.1. Утицај места инјекције метилен плавог на број идентификованих стражарских лимфних чворова.....	45
4.9.2.2. Утицај времена инјекције метилен плавог на број идентификованих стражарских лимфних чворова.....	45
4.9.2.3. Утицај количине инјицираног метилен плавог на број идентификованих стражарских лимфних чворова.....	45
4.9.3. УТИЦАЈ ТЕХНИКЕ МАПИРАЊА СТРАЖАРСКИХ ЛИМФНИХ ЧВОРОВА МЕТИЛЕН ПЛАВИМ НА ЊИХОВУ ЛОКАЛИЗАЦИЈУ (ПОЛОЖАЈ) У АКСИЛИ.....	46
4.9.3.1. Утицај места инјекције метилен плавог на положај идентификованих стражарских лимфних чворова у пазушној јами.....	46
	46

4.9.3.2. Утицај времена инјекције метилен плавог на положај идентификованих стражарских лимфних чворова у пазушној јами	46
4.9.3.3. Утицај количине инјицираног метилен плавог на положај идентификованих стражарских лимфних чворова у пазушној јами	
4.9.4. ТАЧНОСТ ИНТРАОПЕРАТИВНЕ ЕХ ТЕМПОРЕ ПАТОХИСТОЛОШКЕ АНАЛИЗЕ СЕНТИНЕЛ ЛИМФНИХ ЧВОРОВА.....	47
4.9.5. ПРЕДИКТИВНА ВРЕДНОСТ СТРАЖАРСКОГ ЛИМФНОГ ЧВОРА МАПИРАНОГ МЕТИЛЕН ПЛАВОМ БОЈОМ ЗА СТАТУС ОСТАЛИХ ЛИМФНИХ ЧВОРОВА ПАЗУШНЕ ЈАМЕ.....	48
4.9.6. СЕНЗИТИВНОСТ, СПЕЦИФИЧНОСТ И ТАЧНОСТ МЕТОДЕ БИОПСИЈЕ СТРАЖАРСКОГ ЛИМФНОГ ЧВОРА МАПИРАНОГ МЕТИЛЕН ПЛАВОМ БОЈОМ.....	49
4.9.6.1. Сензитивност методе.....	50
4.9.6.2. Специфичност методе.....	50
4.9.6.3. Тачност методе.....	51
4.10. УКУПНО И ПРЕЖИВЉАВАЊЕ БЕЗ ЗНАКОВА БОЛЕСТИ.....	
<b>5. ДИСКУСИЈА.....</b>	<b>52</b>
<b>6. ЗАКЉУЧАК.....</b>	<b>57</b>
<b>7. ЛИТЕРАТУРА.....</b>	<b>60</b>

## 1. УВОД

### 1.1. ЕПИДЕМИОЛОГИЈА РАКА ДОЈКЕ

Карцином дојке је најзначајнија малигна болест жена, како у свету [1], тако и у нашој земљи [2]. Недавно објављени резултати *Forouzanfara* и сарадника [3] који су анализирали обољевање од кацинома дојке и грлића материце током 30 – годишњег периода у 187 земаља (укључујући нашу) указали су на чињеницу да учесталост карцинома дојке у свету континуирано расте (3,1% годишње), док морталитет варира. У свету је 2008. године регистровано око 1,4 милиона новооболелих од карцинома дојке, што представља 23% свих малигних болести женске популације, изузимајући кожне малигнитете [4]. Истовремено, забележено је око 460.000 смртних исхода услед дијагнозе карцинома дојке, што је 13,7% свих смртних исхода због малигнитета (изузимајући кожне) [4].

Према подацима Америчког друштва за рак, на почетку 2012. г. скоро 3 милиона жена у Сједињеним Државама биле су или лечене од карцинома дојке и у фази ремисије или су у том тренутку примале неки вид онколошке терапије за одговарајући стадијум болести [5].

Број оболелих од карцинома дојке не разликује се значајно у развијеним земљама и оним у развоју, с тим да је број смртних исхода у земљама у развоју већи за око 40% [6]. Са друге стране, стопе обољевања позитивно корелирају са нивоом економске развијености земље [7].

Америчко друштво за рак [5] процењује да ће током 2014. године у Сједињеним Државама око 232.570 жена оболети од инвазивног карцинома дојке, око 62.570 од *in situ* форме, као и да ће ова болест однети око 40.000 живота.

Подаци једне 20 – годишње студије указују да је карцином дојке најзначајнији узрок оптерећења популације жена малигним болестима [1]. Слично говоре и подаци о оптерећењу болестима у Републици Србији [2, 8]. Међу малигним болестима у

Србији, највећи број година живота коригованих у односу на неспособност (*engl.* disability-adjusted life years, DALY) последица је обољевања управо од карцинома дојке. Тако према подацима из 2000. године за Централну Србију и Војводину, жене оболеле од карцинома дојке изгубе 23.541 годину здравог живота због онеспособљености или превремене смртности, што је скоро 3 пута више DALY у односу на оболеле од карцинома грлића материце, 2 пута више у односу на други на листи карцином плућа [8].

Према подацима за 2010. годину, у Великој Британији целоживотни ризик, односно кумулативна вероватноћа обољевања жена од карцинома дојке, износи 12,9%, то јест једна од осам жена може очекивати да ће током живота оболети од ове болести [9]. Кумулативни ризик оболевања се вишеструко повећава са порастом узраста [10, 11].

Релативно преживљавање оболелих од карцинома дојке (независно од стадијума болести), дијагностикованих од 2005. до 2009. године у Енглеској, износило је 95,8% у 1. години од постављања дијагнозе, а 85,1% за првих 5 година од момента дијагностиковања [12]. Процењено 20-годишње преживљавање болесница оболелих у периоду од 2001. до 2003. године у Енглеској и Велсу износи 64,5% [13].

Преживљавање оболелих од карцинома дојке зависи у многоструком од стадијума болести у ком је постављена дијагноза и могућности лечења болесница. У Сједињеним Државама, до 2013. године релативно 5-годишње преживљавање оболелих од карцинома дојке износило је 100% за неинвазивни карцином и инвазивни карцином у I стадијуму болести, 93% за оболеле са II стадијумом болести, док је само 22% болесница у IV стадијуму живело бар 5 година од момента постављања дијагнозе карцинома дојке до момента анализе података [5].

## 1.2. КЛАСИФИКАЦИЈА РАКА ДОЈКЕ

Малигне неоплазме дојке подразумевају малигне туморе glandуларног и везивног ткива дојке, изузев тумора коже дојке [14].

Регионалним лимфним чворовима подразумевају се:

1. Аксиларни (истострани): интерпекторални Ротерови чворови и лимфни чворови дуж аксиларне вене и њених притока, које се могу поделити на следеће нивое:

(а) ниво I (доњи спрат): лимфни чворови бочно у односу на спољашњу ивицу малог грудног мишића,

(б) ниво II (средњи спрат): лимфни чворови између унутрашње и спољашње ивице малог грудног мишића и интерпекторални Ротерови лимфни чворови,

(в) ниво III (горњи спрат): лимфни чворови у врху аксиле и медијално од унутрашње ивице малог грудног мишића, искључујући супклавикларне или инфраклавикларне чворове.

2. Инфраклавикларни (супклавикларни) (истострани).

3. Дуж мамарије интерне (истострани): лимфни чворови у међуребарним просторима дуж ивице стернума у ендоторакалној фасцији.

4. Супраклавикларни (истострани).

Интрамамарни лимфни чворови су означени као аксиларни - ниво II.

Метастаза у било који други лимфни чвор (изузев горе наведених група) биће означена као удаљена метастаза (M1), укључујући цервикалне или контралатералне лимфне чворове дуж мамарије интерне.

UICC (*Union for International Cancer Control*) 2009. године објавила је седмо издање ТНМ класификације малигнух тумора [15]. У следећим поглављима приказане су упоредо клиничка и патохистолошка Т, Н и М класификација рака дојке.

### 1.2.1. КЛИНИЧКА И ПАТОХИСТОЛОШКА КЛАСИФИКАЦИЈА ПРИМАРНОГ ТУМОРА

За клиничку процену примарног тумора (Т) користе се равноправно клинички преглед и имицинг методе (мамографија, ултразвук дојки, магнетна резонанца дојки).

У случају вишеструких истовремених примарних тумора у једној дојци, за класификацију се користи тумор са највећом Т-категијом. Истовремени рак обе дојке класификује се независно [15].

Патохистолошка Т класификација (pT) захтева преглед примарног карцинома где се голим оком не види тумор на маргинама ресекције. Приликом класификовања, pT величина тумора је мера инвазивне компоненте. У случају постојања велике *in situ* компоненте и мање инвазивне, за класификацију се узима величина мањег тумора тј. инвазивног. pT категорије одговарају Т категоријама [15].

ТНМ класификација тумора дојке за параметар Т [15] приказани су на схеми 1.

**Схема 1.** ТНМ класификација тумора дојке – параметар Т

<b>Tx</b>	примарни тумор се не може проценити
<b>T0</b>	нема доказа о примарном тумору
<b>Tis</b>	сваки <i>in situ</i> карцином
<b>T1</b>	тумор $\leq 2$ цм
<b>T1mic</b>	тумор $\leq 0.1$ цм
<b>T1a</b>	тумор $> 0.1$ , $a \leq 0.5$ цм
<b>T1b</b>	тумор $> 0.5$ , $a \leq 1$ цм
<b>T1c</b>	тумор $> 1$ , $a \leq 2$ цм
<b>T2</b>	тумор $> 2$ , $a \leq 5$ цм
<b>T3</b>	тумор $> 5$ цм
<b>T4</b>	тумор било које величине са директним ширењем на зид грудног коша/кожу
<b>T4a</b>	ширење у зид грудног коша (ребра, међуребарне мишиће и предњи зупчасти мишић)
<b>T4b</b>	едем коже (укључујући и <i>peau d'orange</i> ), улцерација, кожни сателитски чворови
<b>T4c</b>	и 4a и 4b
<b>T4d</b>	инфламаторни карцином (дифузно, жилаво отврдњавање коже са еризипелоидном ивицом, често без туморске масе)

Набирање коже, увлачење брадавице или друге промене на кожи изузев оних у склопу T4b и T4b стадијума, могу се појавити код T1, T2 или T3, без утицаја на клиничку класификацију.

### 1.2.2. КЛИНИЧКА И ПАТОХИСТОЛОШКА КЛАСИФИКАЦИЈА РЕГИОНАЛНИХ ЛИМФНИХ ЧВОРОВА

За клиничку процену регионалних лимфних чворова (N) користе се равноправно: клинички преглед, имџинг методе (не и лимфосцинтиграфија), као и цитолошки преглед узорка добијеног аспирационом биопсијом танком иглом (FNAB), када се додаје суфикс (f).

Патохистолошка N класификација (pN) захтева ексцизију и преглед бар доњих аксиларних лимфних чворова (ниво I), односно 6 или више лимфних чворова [15].

Случајеви са изолованим туморским ћелијама величине до 0.2 мм у регионалним лимфним чворовима класификују се као pN0 [15].

Преглед једног или више сентинел лимфних чворова може се користити за стажирање. Ако се класификација базира само на биопсији сентинел чвора без дисекције, треба је означити суфиксом (sn).

Ексцизиона биопсија лимфног чвора или биопсија сентинел лимфног чвора, у одсуству налаза pT, класификује се као клинички N (cN). pN се користи за ексцизиону или сентинел биопсију лимфног чвора само заједно са налазом pT класификације.

Случајеви у којима су лимфни чворови претходно уклоњени или нису ни уклањани ради испитивања класификују се као pNx.

Упоредни приказ клиничке и патохистолошке TNM класификације тумора дојке за параметар N [15] приказани су на схеми 2.



**Схема 2.** ТНМ класификација тумора дојке - упоредни приказ клиничке и патохистолошке класификације за параметар NNN

<b>(p) Nx</b>	регионални ЛЧ се не могу проценити		
<b>(p) N0</b>	регионални ЛЧ без метастаза		
<b>N1</b>	метастазе у покретним истостраним аксиларним ЛЧ нивоа I и II	<b>pN1mic</b>	микростаза > 0.2 мм, а < 2 мм
		<b>pN1a</b>	метастазе у 1-3 аксиларна ЛЧ (бар један > 2мм)
		<b>pN1b</b>	микроскопска метастаза у анализираном сентинел ЛЧ дуж унутрашње мамарне артерије који није клинички измењен
		<b>pN1c</b>	метастазе у 1-3 аксиларна ЛЧ, а микроскопска метастаза у анализираном сентинел ЛЧ дуж унутрашње мамарне артерије који није клинички измењен
<b>N2a</b>	метастазе у фиксираним истостраним аксиларним ЛЧ	<b>pN2a</b>	метастазе у 4-9 аксиларних ЛЧ (бар један > 2мм)
<b>(p) N2b</b>	метастазе у клинички евидентним ЛЧ дуж артерије мамарије интерне, у одсуству клинички евидентних метастаза у аксиларним ЛЧ		
<b>N3a</b>	метастазе у истостраним инфраклавикуларним ЛЧ (ниво III аксиле), са или без захватања ЛЧ нивоа I и II	<b>pN3a</b>	метастазе у 10 и више аксиларних ЛЧ (бар један > 2мм) или у инфраклавикуларним ЛЧ
<b>N3b</b>	метастазе у истостраним аксиларним ЛЧ и ЛЧ дуж унутрашње мамарне артерије	<b>pN3b</b>	метастазе у клинички евидентним ЛЧ дуж унутрашње мамарне артерије, уз позитивне аксиларне ЛЧ или метастазе у више од 3 аксиларна ЛЧ уз микроскопску метастазу у анализираном сентинел ЛЧ дуж унутрашње мамарне артерије који није клинички измењен
<b>(p) N3c</b>	метастазе у истостраним супраклавикуларним ЛЧ, са или без захватања аксиларних или ЛЧ дуж унутрашње мамарне артерије		

ЛЧ – лимфни чворови

### 1.2.3. КЛИНИЧКА И ПАТОХИСТОЛОШКА КЛАСИФИКАЦИЈА УДАЉЕНИХ МЕТАСТАЗА

Процена постојања удаљених метастаза може се учинити клиничким прегледом и/или имиџинг методама (М) или микроскопским прегледом биоптираног материјала (рМ). (р)М0 стадијум означава одсуство, а (р)М1 постојање удаљених метастаза.

Означавање удаљених метастаза сходно локализацији [15] приказано је на схеми 3.

**Схема 3.** ТНМ класификација тумора дојке – параметар М

Означавање удаљених метастаза рака дојке	
Плућа	PUL
Кости	OSS
Јетра	HEP
Мозак	BRA
Лимфни чворови	LYM
Кичмена мождина	MAR
Плеура	PLE
Перитонеум	PER
Надбубрег	ADR
Кожа	SKI
Остало	OTH

Удаљеним лимфним чворовима сматрају се сви лимфни чворови осим регионалних тј. истостраних аксиларних, инфраклавикуларних, дуж унутрашње мамарне артерије и супраклавикуларних лимфних чворова [15].

#### 1.2.4. TNM СТАДИЈУМИ РАКА ДОЈКЕ

Груписање оболелих од рака дојке према стадијумима приказано је на схеми 4 болести [15].

**Схема 4.** TNM стадијуми рака дојке

СТАДИЈУМ	T	N	M
<b>0</b>	Tis	N0	M0
<b>IA</b>	T1	N0	M0
<b>IB</b>	T0, T1	N1mic*	M0
<b>IIA</b>	T0, T1	N1	M0
	T2	N0	M0
<b>IIB</b>	T2	N1	M0
	T3	N0	M0
<b>IIIA</b>	T0, T1, T2	N2	M0
	T3	N0, N1, N2	M0
<b>IIB</b>	T4	N0, N1, N2	M0
<b>IIIC</b>	било који T	N3	M0
<b>IV</b>	било који T	било који N	M1

\* pN1mic- микрометастаза, > 0.2 mm, а < 2 mm

### 1.3. ХИРУРГИЈА ИНВАЗИВНОГ РАКА ДОЈКЕ

Основни задатак куративне хирургије инвазивног рака дојке је да омогући добру локалну контролу тумора и регионалних лимфних чворова [16]. Од кључног значаја је ексцизија примарног тумора до у макроскопски здраво ткиво. У зависности од величине инвазивног тумора, броја фокуса тумора, присуства и величине *in situ* компоненте, као и клиничког налаза на регионалним лимфним чворовима, изводе се поштедне и мутилантне операције дојки.

#### 1.3.1. ПОШТЕДНА ХИРУРГИЈА РАКА ДОЈКЕ

Поштедна хирургија рака дојке подразумева уклањање примарног тумора са околним здравим ткивом уз очување волумена и симетричног изгледа дојке, затим проверу стражарских лимфних чворова и/или функционалну дисекцију пазушне јаме, а све то уз постоперативну радиотерапију остатка дојке и евентуално регионалних лимфних подручја [17, 18], уз адјувантну хемиотерапију, хормонотерапију или биолошку терапију сходно патохистолошком и имунохистохемијском налазу у тумору или метастазама у лимфним чворовима. Чисте ивице ресекције потврђује микроскопска анализа. Лежиште тумора обележава се титанијумским клипсевима ради индивидуалног планирања радиотерапије [19].

Напредак медицинске технологије и појава нових дијагностичких метода, као и организовани скрининг програми, омогућили су да се рак дојке детектује у раној фази, у нултом или клинички I стадијуму болести, као непалпабилни, са субсантиметарском величином.

Резултати неколицине проспективних клиничких студија [17 - 26] показали су да нема статистички значајне разлике у укупном преживљавању болесница лечених радикалном мастектомијом или поштедном операцијом уз постоперативну радиотерапију остатка дојке. Значајно бољи резултати у локалној контроли болести постигнути су усавршавањем хируршких и техника радиотерапије.

Комбинација хирургије и радиотерапије код поштедних операција може имати и нежељене ефекте који се морају узети у обзир приликом процене успешности поштедних операција дојке. Осим стандардних параметара евалуације (појава локалног или удаљеног релапса, дужина преживљавања), од значаја је процена естетског ефекта и оцена квалитета живота оболелих [20].

#### 1.3.1.1. Индикације за поштедну операцију рака дојке

Индикације за поштедну операцију рака дојке су [16, 27]:

- нулти стадијум болести (TisN0M0);
- први стадијум болести (T1N0M0), уз проверу стражарских лимфних чворова
- стадијуми IIa (T0-1N1M0; T2N0M0) и IIb (T2N1M0), са солитарним туморима величине до 3цм;
- тумори већи од 3 цм и мањи од 5 цм, уколико се процени да однос величине тумора и величине дојке омогућава адекватне онколошке и естетске резултате;
- тумори већи од 3 цм и мањи од 5 цм, уколико пацијент одбија мастектомију
- добар одговор на неoadјувантну терапију клиничком и радиолошком проценом, уз неопходну одлуку конзилијума.

#### 1.3.1.2. Контраиндикације за поштедну операцију рака дојке

Контраиндикације за поштедну операцију рака дојке су [16, 27]:

- стадијуми IIb (T3N0M0) и III (T3N1M0), када је тумор превелик за постизање доброг естетског ефекта;
- неповољан однос величине тумора и величине дојке (мале дојке);
- мултицентрични карциноми;
- рецидив након поштедне операције;
- понављано позитивне ивице ресекције код инвазивног и неинвазивног рака
- дифузне микрокалцификације малигног изгледа;
- немогућност спровођења радиотерапије;
- први и други триместар трудноће;

- колагена васкуларна болест;
- претходно високодозна радиотерапија дојке или карцинома плућа;
- предвиђен лош козметички ефекат;
- психолошки, социјални и други разлози;
- жеља болеснице да се учини мастектомија.

### 1.3.1.3. Врсте поштедних операција рака дојке

Врсте поштедних операција рака дојке су [16]:

- 1) Туморектомија - ексцизија тумора „до у здраво” уз проверу ивице ресекције екмпоре анализом
- 2) Сегментектомија - шира ексцизија тумора са до 2 цм околног ткива
- 3) Квадрантектомија – ексцизија тумора заједно са здравим ткивом читавог квадранта дојке, уз ресекцију дела пекторалне фасције
- 4) Кунеиформна ресекција - купаста ексцизија брадавице и ареоле због *Paget*-ове болести мамиле, заједно са ретроареоларним ткивом све до терцијарних завршетака жлезданих каналића дојке. Брадавицу је могуће реконструисати од локалног кожног режња. Уколико се патохистолошки докаже инвазија, операција се може проширити на проверу сентинел лимфних чворова или модификовану радикалну мастектомију.

### 1.3.2. МУТИЛАНТНА ХИРУРГИЈА РАКА ДОЈКЕ (МАСТЕКТОМИЈЕ)

Синоним за радикалну операцију рака дојке све до 60-их година XX века, до када је важила механичка теорија о ширењу рака дојке [28], била је мастектомија по *Halsted*-у, где је уз дојку одстрањивана и пекторална мускулатура са свих припоја, а дисекована су сва три спрата аксиле по Берг-у [29, 30]. Операције већег опсега назване су супрарадикалне (проширене), а мањег опсега модификоване радикалне. Данас се, обзиром на напредак у сфери хемиотерапије, практично више и не користе радикалне и супрарадикалне мастектомије, већ модификоване радикалне мастектомије чија је заједничка одлика комплетно уклањање ткива дојке уз дисекцију пазушне јаме [16].

Када се индикује мастектомија, болесници се обавезно мора понудити и могућност примарне или секундарне реконструкције, или се морају навести разлози због којих она није могућа [16].

#### 1.3.2.1. Индикације за мастектомију код рака дојке

Индикације за мастектомију код рака дојке су сви случајеви у којима је контраиндикована поштедна операција [16, 27]:

- дифузни или мултицентрични рак дојке;
- инфламаторни рак дојке након неoadјувантног лечења;
- немогућност примене радиотерапије из медицинских разлога (трудноћа);
- парцијални одговор на неoadјувантну терапију
- процена конзилијума или хирурга;
- када је процена да се не може урадити задовољавајућа примарна реконструкција;
- очекивани лош естетски ефекат после поштедне хирургије;
- жеља болеснице да хируршки уклони цела дојка уместо поштедне операције
- лош квалитет радиотерапије.

#### 1.3.2.2. Контраиндикације за мастектомију код рака дојке

Контраиндикације за мастектомију код рака дојке су [16, 27]:

- опште стање болеснице због придружених болести и високог оперативног ризика;
- психо-социјални аспекти.

### 1.3.2.3. Врсте мутилантних операција рака дојке

Врсте мутилантних операција рака дојке су [16]:

#### 1) Радикална мастектомија по *Halsted*-у

Оригинална техника коју је публикувао *Halsted* крајем XIX века [29] укључивала је широко уклањање коже дојке, комплетно одстрањивање млечне жлезде, уклањање великог и малог грудног мишића и дисекцију сва три спрата пазушне јаме. Мутилација након операције била је екстензивна, а за реконструкцију дефекта користио се кожни режањ по *Tiersch*-у. Увођењем неoadјувантне хемиотерапије 70-их година прошлог века, индикације за радикалном мастектомијом практично ишчезле. Данас се раде ресекције дела влакана пекторалних мишића уколико су мишићи инфилтрисани туморским ткивом.

#### 2) Проширена радикална мастектомија по *Urban*-у

Проширена радикална мастектомија по *Urban*-у подразумева [31, 32], поред мастектомије по *Halsted*-у, и дисекцију лимфних чворова дуж унутрашње мамарне артерије тако што се ресекцијом друге, треће и четврте ребарне хрскавице уз стернум приступи изнад паријеталне плеуре. Неки хирурзи су дисековали чак и лимфне нодусе наткључне јаме и медијастинума.

Супрарадикалне операције нису омогућиле боље преживљавање болесница, па је их мало хирурга прихватило.

#### 3) Модификоване радикалне мастектомије

Све операције мањег опсега од *Halsted*-ове радикалне мастектомије називају се модификованим. Оне се међусобно знатно разликују у опсегу операције у односу на мали грудни мишић (може да буде одстрањен, пресечен или очуван) и у опсегу дисекције пазушне јаме [33-36].



а) Модификована радикална мастектомија према *Pateu*-у [33] подразумева уклањање комплетног glandуларног ткива дојке, уклањање малог грудног мишића са пресецањем ребарних припоја и припоја на коракоидног наставка уз дисекцију сва три спрата пазушне јаме. Како се пресече и медијални пекторални нерв, долази до атрофије доње трећине великог грудног мишића.

б) У Институту за онкологију и радиологију Србије, тачније Клиници за онколошку хирургију, рађене су *модификације Pateu-еве операције*. Уместо одстрањивања малог грудног мишића, у циљу дисекције инфраклавикуларне регије раслојаван је велики грудни мишић на споју горње и средње трећине (увео Проф. др Радмило Томин). Данас се мали грудни мишић екартира Лангебековом куком, те се дисекција сва три спрата по Берг-у, до клавипекторалне фасције, изводи без раслојавања великог грудног мишића.

в) Модификована радикална мастектомија према *Auchincloss*-у [34] и *Madden*-у [35, 36] подразумева дисекцију доњег и средњег спрата аксиле, док се трећи не дисекује. Такође, чувају се мали грудни мишић и комплетна инервација пекторалне мускулатуре.

г) У Институту за онкологију и радиологију Србије примењује се *модификација* коју је увео *Проф. др Радан Цодић* [16], а која подразумева *ex tempore* патохистолошку проверу лимфних чворова на споју другог и трећег спрата пазушне јаме по Берг-у, чиме се избегавају неселективне дисекције сва три спрата и превенира лимфедем који је озбиљна компликација хирургије рака дојке, али се и са сигурношћу одстрањују тзв. прескачуће метастазе.

#### 1.4. ПОСТУПАК СА ЛИМФНИМ ЧВОРОВИМА ПАЗУШНЕ ЈАМЕ

Стандардни протоколи лечења болесница са раком дојке мењали су се сходно изменама у схватању механизма ширења малигног процеса. Првобитно, оперативни захвати су били веома радикални, изазивали су велике мутилације и функционалне испаде. Са промоцијом системске теорије о ширењу рака дојке, хирургија је постала поштедна, што је подразумевао уклањање дела или читавог ткива дојке, уз дисекцију лимфних чворова пазушне јаме.

Дисекција лимфних чворова пазушне јаме дуги низ година сматрана је стандардном операцијом код болесница са инвазивним раком дојке. Ипак, 2/3 жена са раним раком дојке нема метастазе у регионалним лимфним чворовима, па тако ни корист од дисекције пазушне јаме [16]. Штавише, морбидитет (лимфедем, ограничена покретљивост руке и др.) је веома висок. Временом, рутинске аксиларне дисекције у циљу стажирања болесника су постепено напуштене. Данас, дисекције аксиле су само терапијске [16].

Процена захваћености лимфних чворова пазушне јаме могућа је биопсијом лимфних чворова, тзв. *sampling*, при чему је неопходно уклонити најмање 4 лимфна нодуса [16].

Од 2009. године водичи Британске асоцијације онколошких хирурга предлажу биопсију стражарског лимфног чвора - сентинела – првог лимфног чвора који прима аферентну лимфну дренажу из малигног тумора [27], као адекватан метод за стажирање аксиларних лимфних чворова. Према овим препорукама, сваки хирург може безбедно и рутински да користи технику биопсије лимфног чвора стражара тек након што на серији од 30 пацијената достигне ниво идентификације стражарског лимфног чвора преко 90% и проценат лажно негативних резултата мањи од 10%.

Током последње деценије, биопсија стражарског лимфног чвора постала је стандард за стажирање лимфних чворова пазушне јаме и селектовање клинички Н0 болесника за додатну онколошку терапију.

## 1.5. БИОПСИЈА СТРАЖАРСКИХ ЛИМФНИХ ЧВОРОВА - ИСТОРИЈАТ

Према дефиницији стражарски лимфни чвор, сентинел, први је лимфни чвор који прима аферентну лимфну дренажу из малигног епителијалног тумора.

Термин „стражарски лимфни чвор“ први пут је употребио *Ernest Gould* 1960. године [37]. Он је са својим колегама из *Washington Hospital Center*-а извео биопсију најближег лимфног чвора - сентинела - у склопу паротидектомије због карцинома паротидне пљувачне жлезде.

Концепт сентинела и његова предиктивна вредност у стажирању болести најчешће се везују за *Ramon Cabanas*-а, јужноафричког хирурга, који је свој пионирски рад о лимфној дренажи из 1977. године базирао на концепту убризгавања виталне боје код 100 болесника са карциномом пениса [38].

Метода интраоперативног мапирања сентинела доживљава своју пуну примену код меланома коже [39]. *Donald Morton* [40] је својом студијом из 1992. године на 500 болесника отворио врата селективним дисекцијама регионалних лимфатика код меланома коже уколико су сентинели захваћени метастазама, док су елективне дисекције одбачене у већини центара [41].

Године 1994. *Armando Giuliano* адаптира концепт мапирања и биопсије сентинела применом изосулфан плавог код 174 болеснице са раком дојке [42].

Четири године касније, 1998. године *Pond Kelemen* са сарадницима публикује технику мапирања сентинела изосулфан плавом бојом у циљу проналажења сентинела на врату током операције тироидне неоплазме [43].

Током неколико деценија, бројни аутори [44-48] примењивали су ову методу и испитивали њену ваљаност. Данас се она рутински користи за стажирање лимфних чворова пазушне јаме, сходно ASCO препорукама из 2005. године које су још увек актуелне [49].

## 1.6. КОНЦЕПТ БИОПСИЈЕ СТРАЖАРСКИХ ЛИМФНИХ ЧВОРОВА

Концепт ове методе се базира на:

- раној и прецизној хистолошкој дијагностици клинички незахваћених лимфних чворова (N0)
- детекцији лимфних чворова стражара који нису доступни стандардним операцијама (чак 10 до 29% сентинела нису у пазушној јами)
- детекцији микрометастаза <2мм (pN1mi) које би стандардним патохистичошким поступцима могле бити препознате
- смањењу учесталости раних и касних постоперативних компликација (морбидитета) које се јављају након дисекције пазушне јаме.

Бројне студије [44-48] показале су да је биопсија стражарског лимфног чвора код рака дојке сигурна и прецизна метода у стажирању аксиларних лимфних нодуса са малим бројем лажно негативних резултата, и да може да буде довољна за доношење одлуке о неопходности комплетне аксиларне дисекције. Најпознатија међу њима је студија прихватљивости Европског института за онкологију у Милану [48].

*Umberto Veronesi* је 2003. године објавио резултате четворогодишњег праћења који показују да је сентинел биопсија код рака дојке сигурна и прецизна метода у стажирању аксиларних лимфних нодуса, односно да аксиларну дисекцију није потребно радити уколико сентинели нису захваћени метастазама. У прилог томе говоре подаци да 52% жена са T1, односно 40% са T2 раком дојке, немају уопште метастазе у регионалним лимфним чворовима, па тако не постоји ни корист од дисекције пазушне јаме [48]. Штавише, морбидитет је веома висок (лимфедем, ограничена покретљивост руке и др.).

Биопсија сентинела, у односу на комплетну аксиларну дисекцију, редукује могућност јављања постоперативних компликација у виду лимфедема, ограничене покретљивости руке или губитка сензибилитета код болесница које не би имале корист од дисекције [49].

Постоји неколико кључних тачака које треба имати у виду када је у питању ова метода, а то су: обележавање („мапирање“), идентификација, хируршка биопсија и патохистолошка анализа. Избор адекватног маркера (витална боја или радиообележивач), вештина хирурга у идентификацији сентинела и знање и искуство патолога у обради и анализи препарата важни су за успешност методе.

## **1.7. МАРКЕРИ (ОБЕЛЕЖИВАЧИ) СТРАЖАРСКИХ ЛИМФНИХ ЧВОРОВА**

За мапирање сентинела користи се витална боја (*Patent blue V*, *Isosulfan blue*, *Metilen blue*) и радиообележивач  $Tc^{99m}$  са сулфур-колоидом [16].

Светски протоколи препоручују коришћење двојног контраста (метилен плаво/патент плаво и радиоизотоп), као најпоузданије технике за мапирање и идентификацију сентинела – тачност 97%. У земљама са нижим социо-економским статусом, којима припада и Србија, поставља се реалан проблем доступности радиоколоида и пратеће опреме (скенера, гама камере).

### **1.7.1. РАДИООБЕЛЕЖИВАЧ $Tc^{99m}$ СА СУЛФУР-КОЛОИДОМ И ЛИМФОСЦИНТИГРАФИЈА**

Метода се састоји у преоперативној перитуморској ињекцији радиоактивног колоида ( $Tc^{99m}$ ), најчешће латерално и медијално од тумора, или периауреоларној ињекцији.

Технецијум  $^{99m}Tc$  се, захваљујући колоидним „лоптицама“ на које је везан, ушавши у аферентне лимфне судове специфично задржава у лимфном нодусу који први прихвата лимфу из примарног тумора. Пут  $Tc^{99m}$  са колоидом кроз лимфатике и заробљавање у сентинелу детектује се динамским скеном на гама камери – динамском лимфосцинтиграфијом, а потом и статичном лимфосцинтиграфијом. Време полураспада износи 6 сати, а доза радиоактивности је минимална. Процедура се обавља дан пред операцију.

Постоји више могућности:

- да Tc99m са колоидом „допутује” и задржи се у лимфном нодусу/нодусима пазушне јаме,
- да Tc99m са колоидом једновремено „допутује” и задржи се у пазушној јами и у лимфном нодусу/нодусима дуж артерије мамарије интерне,
- да се визуализују само лимфни нодуси дуж артерије мамарије интерне,
- да се радиоколоид задржи само перитуморски, а да не постоји мапирање лимфних нодуса у регионалним лимфатицима.

#### 1.7.2. ВИТАЛНА БОЈА (*PATENT BLUE V, ISOSULFAN BLUE, METILEN BLUE*)

Већина истраживача користи патент плаво. Његова лоша особина је могућност анафикоидних и/или анафилактичних реакција чак са смртним исходом [50]. Метиленско плавило има мању молекулску тежину, брже дифундује од патент плавог, а уз то су споредни ефекти занемарљиви, тј. практично не постоје. Метода је нешкодљива, добри резултати се постижу у проналажењу пребојених лимфних нодуса стражара уколико се за десетак минута направи експлорација регионалних лимфних нодуса [51-54].

Метилен плаво је безбедна и јефтина витална боја, са високим процентом успешности у маркирању стражарских лимфних чворова, не само код рака дојке, већ и код меланом и карцинома штитасте жлезде, те је у свакодневној примени у установи где је спроведено истраживање [55-59]. Светски и Европски протоколи недвосмислено препоручују коришћење од 0.2 до 0.5 мл метилен плавог. Убризавање боје преко 0,5 мл може довести до одређених нежељених реакција као што је некроза жлезданог и масног ткива дојке и анафилактичких реакција. Ниједна публикована студија није показала различите резултате између стопе индентификације, специфичности и сензитивности између убризгавања 0.2 и 0.5 мл метилен плавог.

## **1.8. ТЕХНИКА МАПИРАЊА И ИДЕНТИФИКАЦИЈЕ СТРАЖАРСКИХ ЛИМФНИХ ЧВОРОВА**

Већина аутора је сагласна да је субдермална мрежа лимфатика дојке доминантна, па тако препоручују субдермалну, најчешће периареоларну, апликацију виталне боје, а дубоку интрапаренхимску (перитуморску) апликацију радиоколоида. Оваквом апликацијом радиоколоида омогућава се детекција сентинела ван аксиле (ланац *a. mammaria-e interna-e*, инфраклавикуларно и др.) на предоперативној лимфосцинтиграфији. Затим се кроз минималну инцизију у пределу аксиле пажљиво препаришу анатомске структуре и траже пребојени лимфни чворови. Синхроно се помоћу ручне гама сонде детектује место највеће радиоактивности, тзв. вруће тачке.

Пребојени лимфни чвор често може бити и „врућ“, односно радиоактиван. Током биопсије се уклањању и пребојени и „врући“ чворови, у просеку од два до четири. Стражарски лимфни чворови се шаљу на патохистолошки преглед.

Показано је да је стопа детекције сентинела најбоља ако се користи комбинација ове две технике мапирања, обзиром да је степен контаминације особља готово занемарљив.

Мапирање лимфних чворова стражара радиообележивачем ће вероватно ускоро бити замењено напреднијим технологијама које су мање компликоване за извођење уз високу стопу тачности.

## **1.9. ПАТОХИСТОЛОШКА АНАЛИЗА СТРАЖАРСКИХ ЛИМФНИХ ЧВОРОВА**

Иако је у другим референтним центрима за лечење рака дојке у свету уобичајена пракса да се препарати сентинела анализирају стандардном патохистолошком обрадом, што резултује додатним лечењем у случају позитивног налаза, у Институту за онкологију и радиологију Србије стандардни протокол представља интраоперативна патохистолошка анализа смрзнутих ткивних исечака,

односно *ex tempore* анализа. Овим се омогућава једновремено комплетирање лечења болесница, у смислу аксиларне дисекције, током једне хоспитализације.

Показано је да је у ери пре примене ове методе стопа детекције микрометастаза износила до 1% користећи стандардне патохистолошке технике пресека и бојења. Серијским пресецима и стандардним бојењима (ХЕ) сентинела открије се 10–33% више метастаза у лимфним нодусима. Имунохистохемијском методом детектује се 10–15% више метастаза.

#### **1.10. ЗНАЧАЈ И ПОУЗДАНОСТ МЕТОДЕ БИОПСИЈЕ СТРАЖАРСКИХ ЛИМФНИХ ЧВОРОВА**

Метода биопсије стражарских лимфних чворова обезбеђује прецизну процену аксиларног статуса, ниску стопу лажно негативних резултата и значајну редукцију хируршког морбидитета, посебно лимфедема. Комбинована техника (витална боја и радиоизотоп) је препоручена.

Биопсија сентинела омогућила је значајно боље стажирање лимфонодалног статуса. Захваћеност лимфних нодуса код Т1 тумора при стандардним дисекцијама износила је до 33%, док је биопсијом и серијским пресецима сентинела стопа детекције микрометастаза 40–50% у истој популацији. Позитивни предиктивни значај микрометастаза износи 15–25% и препознат је као прогностички параметар у новој ТНМ класификацији [15]. Присуство микрометастаза у лимфним чворовима аксиле индикује дисекцију истог регионалног лимфног подручја.

Стопа детекције и лажно негативних резултата, као и укупна поузданост методе искључиво зависе од континуираног и дуготрајног тренинга целог тима – хирурга (минимално 30 процедура), специјалисте нуклеарне медицине и патолога. Неопходно је да сваки тим уради сопствену валидациону студију. Стопа детекције 90–95% и лажно негативних налаза 5–10% сматрају се прихватљивим [46-48].



Крајем 90-их година прошлог века започето је неколико проспективних рандомизованих клиничких студија у циљу анализе поузданости, пре свега комбиноване методе (витална боја и радиоколоид) мапирања сентинела.

NSABP B32 и све остале студије поређења методе биопсије сентинела и класичне дисекције недвосмислено су показале да нема значајне разлике у укупном преживљавању, преживљавању без знакова болести и регионалној контроли између ове две методе. Значајно је смањен морбидитет који је са собом носила рутинска аксиларна дисекција. Када је сентинел негативан, биопсија без дисекције је одговарајућа, безбедна и ефикасна терапија код клинички Н0 карцинома дојке [46, 60, 61].

Уколико је сентинел позитиван (макро или микро метастазе), даља аксиларна дисекција (или радиотерапија) заједно са адјувантном системском терапијом се препоручује.

Одлука о извођењу комплетне аксиларне дисекције (или радиотерапије) након потврде о позитивним сентинелима мора бити конзилијарна и у договору са пацијентом. Значај присуства изолованих тумроских ћелија у аксилу је тренутно нејасан и оваква аксила се сматра као негативна и не препоручује се рутинска терапија аксиле (дисекција и радиотерапија) [27].

## 2. ЦИЉЕВИ ИСТРАЖИВАЊА И РАДНЕ ХИПОТЕЗЕ

### 2.1. ЦИЉЕВИ ИСТРАЖИВАЊА

Циљеви истраживања били су:

1. да се прикажу једноставност, безбедност и економичност технике обележавања стражарског лимфног чвора у пазушној јами метилен плавом бојом као јединим контрастом (*single contrast*),
2. да се проуче број и анатомски положај стражарских лимфних чворова у пазушној јами мапираних метилен плавом бојом,
3. да се испита утицај места убризгавања метилен плавог, његове количине и времена од убризгавања до реза коже на број и локализацију стражарских лимфних чворова у пазушној јами,
4. да се испита прецизност хируршког тима у идентификацији пребојених лимфних чворова у пазушној јами, поређењем са извештајем патолога,
5. да се испита тачност интраоперативне, *ex tempore*, патохистолошке анализе стражарског лимфног чвора мапираног метилен плавом бојом, поређењем резултата *ex tempore* и стандардне патохистолошке анализе стражарског лимфног чвора,
6. да се испита предиктивна вредност стражарског лимфног чвора мапираног метилен плавом бојом за статус лимфних чворова пазушне јаме, поређењем резултата *ex tempore* патохистолошке анализе сентинела и резултата стандардне патохистолошке обраде осталих аксиларних лимфних чворова у дисектату,
7. да се утврди тачност методе биопсије стражарског лимфног чвора мапираног метилен плавим у селектовању болесница са раком дојке за дисекцију пазушне јаме,
8. да се евалуирају сензитивност и специфичност методе,

9. да се размотри могућност ограничавања дисекције пазушне јаме на само оне случајеве код којих је интраоперативном патохистолошком анализом показано присуство метастазе у стражарском лимфном чвору,
10. да се размотри неопходност дисекције пазушне јаме и њен опсег у случају потврђених метастаза у стражарским лимфним чворовима,
11. да се праћењем појаве локаних и удаљених рецидива болести, као и смртних исхода, израчунају укупно и преживљавање без знакова болести код свих болесница до јануара 2015. године.

## 2.2. РАДНЕ ХИПОТЕЗЕ

У формулисању циљева овог истраживања, пошло се од следећих хипотеза:

1. употреба метилен плаве виталне боје као обележивача стражарског лимфног чвора је безбедна метода,
2. са економског аспекта, метилен плаво је приступачан контраст за све медицинске установе које се баве хирургијом дојке,
3. успешност мапирања стражарског лимфног чвора виталном бојом је висока и зависи, између осталог, од технике убризгавања,
4. визуелна идентификација стражарског лимфног чвора у пазушној јами и његова биопсија зависи од искуства хирурга („*learning curve*,,) и фактор је од значаја за успешност методе,
5. интраоперативна, брза, *ex tempore* патохистолошка анализа стражарског лимфног чвора може дати прецизне податке о присуству, односно одсуству малигних ћелија у изабраном лимфном чвору,
6. у слабије економски развијеним земљама поставља се реалан проблем доступности радиоколоида за обележавање сентинела и пратеће опреме за њихову идентификацију (скенер, гама камера),
7. метилен плаво као једини контраст може да обезбеди адекватно обележавање репрезентативног лимфног чвора истостране пазушне јаме код болесница са раком дојке које су клинички Н0,

8. око 50% болесница са T1, односно нешто мање њих са T2 раком дојке, немају метастазе у регионалним лимфним нодусима,
9. код жена са раком дојке које немају метастазе у регионалним лимфним чворовима не постоји корист од дисекције пазушне јаме, али је, са друге стране, морбидитет веома висок,
10. захваћеност стражарског лимфног чвора метастазом, показана интраоперативном патохистолошком анализом, може поуздано да селекује болеснице са раком дојке које су клинички N0 за комплетну аксиларну дисекцију и има предиктивни значај за статус других аксиларних лимфних чворова,
11. хируршко лечење у једном акту, односно током једне хоспитализације, код болесница са позитивним стражарским лимфним чвором, смањује ризик од увођења у нову анестезију и редукује трошкове лечења.

### 3. МЕТОДОЛОГИЈА ИСТРАЖИВАЊА

Истраживање је изведено у Клиници за онколошку хирургију Института за онкологију и радиологију Србије (ИОРС) у периоду од октобра 2010. године до децембра 2011. године.

Сходно дефинисаним критеријумима, истраживањем су обухваћене болеснице са T1/T2 раком дојке, клинички негативним регионалним лимфним чворовима (клинички N0) и без удаљених метастаза. Код свих болесница је учињено мапирање истостраних аксиларних лимфних чворова убризгавањем 1%-метилен плавог у дојку. Како је циљ истраживања улога стражарског лимфног нодуса, само болеснице код којих је интраоперативно визуелно идентификован пребојен један или више лимфних чворова укључене су у студију. Пребојени стражарски лимфни чворови су након екстирпације интраоперативно патохистолошки (ПХ) анализирани. Стандардном ПХ обрадом обухваћени су и сентинели и остали издисековани аксиларни лимфни чворови.

#### 3.1. КАРАКТЕРИСТИКЕ БОЛЕСНИКА

Студијом су обухваћене све оперисане болеснице са T1/T2 раком дојке, клинички негативним регионалним лимфним чворовима (клинички N0) и без удаљених метастаза, код којих су визуелно идентификовани један или више пребојених стражарских (сентинел) лимфних чворова у истостраној пазушној јами након инјекције метилен плаве виталне боје у дојку, периареоларно или перитуморски.

Критеријуми за укључивање болесница у студију били су:

- добро опште стање болесница, односно одсуство контраиндикација за операцију у општој анестезији,
- инвазивни карцином дојке величине до 5cm који се није проширио на зид грудног коша и/или кожу (клинички стадијуми T1 и T2),
- клинички неизмењени регионални лимфни чворови (N0),

- интраоперативни налаз једног или више пребојених сентинел лимфних чворова и/или пребојених лимфатика у истостраној пазушној јами.

Критеријуми за искључивање болесница из студије, дефинисани сходно важећим ASCO (*American Society of Clinical Oncology*) препорукама [62], били су:

- локално узнапредовали рак дојке или *cancer* маститис,
- болеснице које су лечене неoadјувантно,
- клинички налаз фиксираних или сливених лимфних чворова истостране пазушне јаме,
- болеснице које су имале претходне хируршке захвате на дојци због доброћудних лезија (ексцизионе биопсије) или из естетских разлога,
- болеснице које су имале неку хируршку интервенцију у пазушној јами,
- болеснице са рецидивом рака у истој дојци,
- болеснице у трудноћи или лактацији,
- одсуство пребојених лимфних чворова или пребојених лимфатика у истостраној пазушној јами након хируршке експлорације.

Све болеснице су имале Конзилијарну одлуку ИОРС-а о хируршком лечењу и биле су упознате са планираном операцијом, могућим интраоперативним и постоперативним компликацијама, као и постоперативном опоравку и даљем онколошком лечењу.

Све болеснице су потписале информисани пристанак за планирану операцију, као и изјаву о добровољном учествовању у испитивању методе биопсије стражарских лимфних нодуса мапираних метилен плавом бојом која је тада била у поступку увођења као златног стандарда за аксиларно лимфонодално стажирање.

### 3.2. КАРАКТЕРИСТИКЕ ДИЈАГНОСТИКЕ И ПРЕОПЕРАТИВНЕ ПРИПРЕМЕ

Дијагноза рака дојке код свих болесница постављена је клиничким, мамографским и/или ултразвучним прегледом и/или магнетном резонанцом дојке. Преоперативно није постојала патохистолошка потврда рака дојке. Радиографијом плућа и срца у два правца, радиографијом скелетног система и ултразвучним прегледом абдомена искључена је метастатска болест. Ревидирана ТНМ класификација из 2009. године (седмо издање) коришћена је за клиничко и патохистолошко стажирање болести [15].

Са свим налазима, болеснице су презентоване Конзилијуму за дојку ИОРС-а где је комисија у саставу онколошког хирурга, медикалног онколога и радиотерапеута донела одлуку о операцији.

У склопу стандардне преоперативне припреме, учињена је кардиолошка и анестезиолошка процена подобности пацијенткиња за оперативни захват, уз стандардне биохемијске анализе и анализу комплетне крвне слике.

### 3.3. КАРАКТЕРИСТИКЕ ХИРУРШКОГ ЛЕЧЕЊА

На почетку операције, 5, 10 или 20 минута пре реза коже, у дојку је убризгана витална боја, периареоларно или перитуморски, у субдермални слој. Коришћен је 1% раствор метилен плавог, у количини 0.2, 0.5 или 1мл.

Ексцизија тумора подразумевала је његово уклањање до у макроскопски здраво гландуларно ткиво, све до фасцијалног омотача грудних мишића. Препарат тумора је обележен на минимум 3 места и упућен на *ex tempore* ПХ проверу. Према протоколима, у зависности од *ex tempore* ПХ налаза тумора и величине саме дојке, учињена је поштедна (квadrантектомија), односно радикална операција дојке (мастектомија по *Madden*-у или *nipple-sparing* мастектомија са примарном реконструкцијом субпекторалном ендопротезом).

Експлорацијом истостране пазушне јаме, идентификовани су пребојени сентинел лимфни чворови и/или пребојени лимфатици. Екстирпирани сентинели упућени су на *ex tempore* ПХ проверу.

Дисекција пазушне јаме је обухватила најчешће само доња два спрата. Код неких болесница учињена је додатна *ex tempore* ПХ провера неколико лимфних чворова са споја другог и трећег спрата пазушне јаме и, у случају потврде метастазе рака дојке, дисекција врха пазушне јаме. При дисекцијама су стандардно очувани сви важни неуроваскуларни елементи пазушне јаме (аксиларна артерија и вена, торакодорзална артерија, вена и нерв, Шарлов нерв). Дисектат пазушне јаме је упућен на стандардну ПХ анализу.

#### **3.4. КАРАКТЕРИСТИКЕ ПОСТОПЕРАТИВНОГ ТОКА**

Постоперативно болеснице су боравиле на одељењу минимум 24 часа уз праћење општег стања, превијање ране и мониторинг 24-часовне дренаже. Након стабилизације општег стања и дренаже, отпуштене су са Клинике за онколошку хирургију ИОРС-а.

#### **3.5. КАРАКТЕРИСТИКЕ ПАТОХИСТОЛОШКЕ АНАЛИЗЕ**

Патохистолошка анализа тумора и лимфних чворова подразумевала је *ex tempore* анализу смрзнутих ткивних исечака, као и стандардну обраду: фиксацију узорака формалином, парафинску обраду ткива и анализу карактеристика примарног тумора и лимфних чворова. Одређени су:

- патохистолошки тип тумора дојке,
- величина тумора дојке,
- градус тумора,
- лимфоваскуларна инвазија,
- статус стероидних рецептора тумора дојке за естроген (ЕР) и прогестерон (ПР),
- статус ХЕР 2 рецептора тумора дојке,



- Ки-67 (маркер ћелијске пролиферативности),
- присуство метастаза у сентинел лимфним чворовима пазушне јаме,
- присуство метастаза у осталим лимфним чворовима пазушне јаме.

### **3.6. ПРАЋЕЊЕ БОЛЕСНИКА**

Након пристизања дефинитивних ПХ налаза, пацијенткиње су поново презентоване Конзилијуму за дојку ИОРС- ради одлуке о даљем лечењу. Хемиотерапијски режими су ординирани према стандардним протоколима лечења, као и адјувантна зрачна терапија дојке и регионалних лимфатика. Болеснице су на режиму редовних контрола онколошког хирурга, медијалног онколога и радиотерапеута ИОРС-а, уз подршку психонколога, дефектолога, физијатра односно лица специјализованог за рехабилитацију. За обраду података, као крај праћења узета је последња контрола у периоду од операције до јануара 2015. године. У овом периоду евидентирана је појава локалних рецидива или удаљених метастаза, као и смртни исходи у испитиваној групи оболелих од рака дојке.

### **3.7. ВАРИЈАБЛЕ МЕРЕЊА**

Параметри који су посматрани у истраживању су:

1. Карактеристике испитаника:
  - старост болесница у тренутку операције,
  - менопаузни статус;
2. Патохистолошке карактеристике примарног тумора:
  - патохистолошки тип тумора дојке (дуктални инвазивни карцином, инвазивни медуларни карцином, тубуларни карцином, лобуларни инвазивни карцином),
  - величина тумора дојке (у милиметрима; патохистолошка Т класификација),
  - градус тумора (1 – низак; 2 – средњи; 3 – висок),
  - лимфоваскуларна инвазија (да; не);

3. Карактеристике технике мапирања сентинел лимфних чворова:

- место убризгавања метилен плавог (периареоларно; перитуморски),
- време убризгавања метилен плавог (до реза коже: 5, 10 и 20 минута),
- запремина метилен плавог (0.2мл; 0.5мл; 1мл),
- нежељени ефекти/компликације убризгавања метилен плавог (да; не);

4. Карактеристике стражарских лимфних чворова:

- број уклоњених сентинела (укупан; по особи),
- локализација сентинела (ниво 1; ниво 2 по Бергу),
- незахваћеност сентинел лимфног чвора - бенигни налаз,
- захваћеност сентинел лимфног чвора - (микро) метастаза,
- број захваћених сентинела лимфних чворова по особи;

5. Карактеристике осталих лимфних чворова из дисектата пазушне јаме:

- број издисекованих лимфних чворова (укупан; по особи),
- незахваћеност осталих лимфних чворова пазушне јаме - бенигни налаз,
- присуство метастаза у осталим лимфним чворовима пазушне јаме;

6. Патохистолошки лимфонодални статус (pN):

- позитиван статус лимфних чворова пазушне јаме (pN+),
- негативан статус лимфних чворова пазушне јаме (pN0).

### **3.8. СТАТИСТИЧКА АНАЛИЗА**

За опис параметара од значаја коришћене су мере дескриптивне статистике (аритметичка средина, стандардна девијација, медијана, опсег, проценти).

Поређењем мишљења о пребојености лимфних чворова пазушне јаме између хирурга и патолога, утврђена је тачност интраоперативне хируршке процене и селекције стражарских лимфних чворова за патохистолошку анализу.

Поређењем *ex tempore* са дефинитивним ПХ налазима за сентинеле испитана је тачност интраоперативне ПХ анализе сентинел лимфних чворова.

Поређењем резултата *ex tempore* анализе сентинела и резултата стандардне ПХ обраде осталих аксиларних лимфних чворова у дисектату испитана је предиктивна вредност стражарског лимфног чвора мапираног метилен плавом бојом за статус осталих лимфних чворова пазушне јаме.

Стандардним статистичким формулама израчунате су сензитивност, специфичност и тачност методе биопсије стражарског лимфног чвора мапираног метилен плавом бојом, како би се утврдило у којој је мери провера лимфних чворова стражара поуздана метода за одређивање опсега операције на регионалним лимфним чворовима.

Пирсоновим хи квадрат тестом испитано је како место инјекције (периареоларно vs. перитуморско), време инјекције (5 мин. vs. 10 мин. vs. 20 мин.) и количина инјициране виталне боје (0.2мл vs. 0.5мл vs. 1мл) утичу на број идентификованих сентинела и њихову локализацију у пазушној јами. Ниво статистичке значајности је установљен на 0.05.

Статистички пакет SPSS верзија 17.0 коришћен је за статистичку анализу. За приказ добијених резултата коришћене су табеле и графикони направљени у *Microsoft Office 2010*.

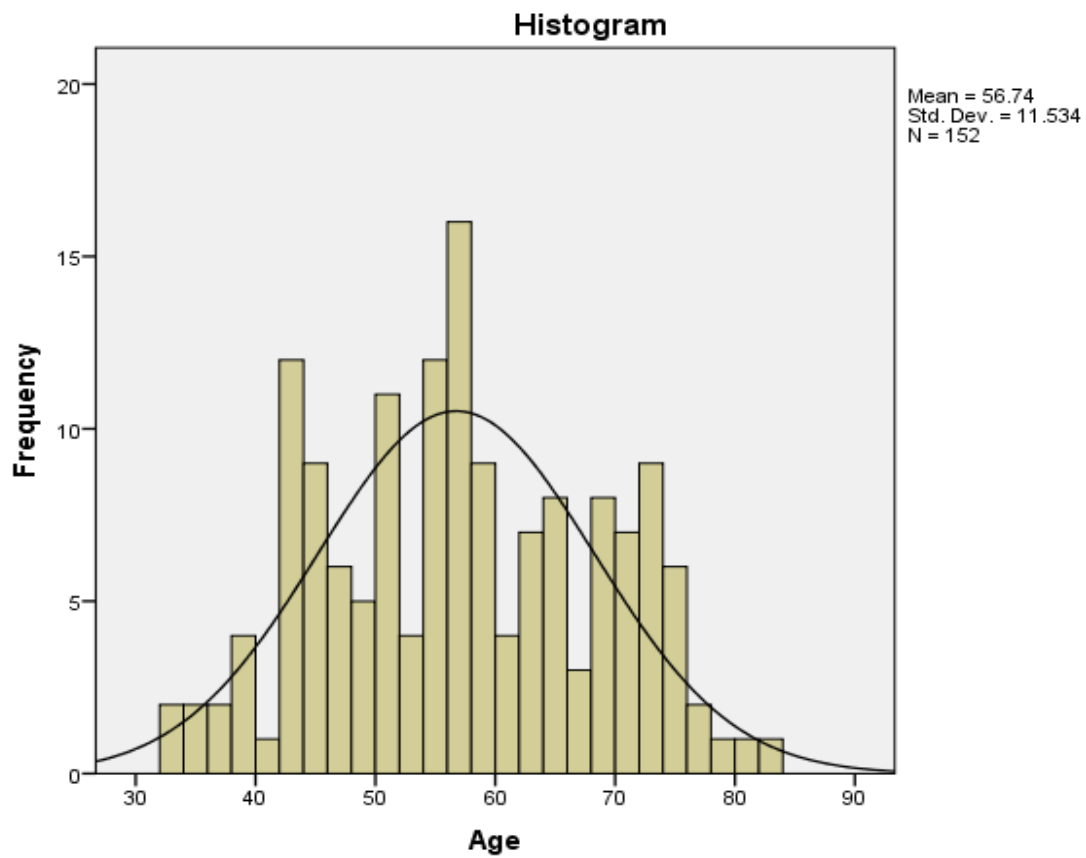
## 4. РЕЗУЛТАТИ ИСТРАЖИВАЊА

### 4.1. КАРАКТЕРИСТИКЕ ИСПИТАНИКА

Истраживање је обухватило 152 болеснице, узраста од 33 до 82 године, просечне старости  $56.74 \pm 11.53$  година (Табела 1, Графикон 1). Већи број болесница је био у генеративном периоду живота (63.82%), а мањи у менопаузи (36.18%).

**Табела 1.** Карактеристике испитаника

<i>Карактеристике</i>	<i>N (%)</i>
<i>Број испитаника</i>	152 (100)
<i>Пол испитаника</i>	
Женски	152 (100)
Мушки	0 (0)
<i>Узраст испитаника (године)</i>	
Просечан (SD)	56.74 (11.53)
Медијана (опсег)	57 (33-82)
<i>Менопаузни статус</i>	
Пременопауза	97 (63.82)
Постменопауза	55 (36.18)



**Графикон 1.** Дистрибуција узорка према годинама старости

## 4.2. КАРАКТЕРИСТИКЕ КЛИНИЧКОГ СТАДИЈУМА БОЛЕСТИ

Истраживањем су обухваћене болеснице у IA и ПА клиничком стадијуму болести. Све болеснице су биле клинички Н0, а већина је имала туморе клинички мање од 2цм.

Карактеристике клиничке ТНМ класификације стадијума болести приказане су у Табели 2.

**Табела 2.** Карактеристике клиничког стадијума болести у узорку

<i>Карактеристике</i>	<i>N (%)</i>
<i>T параметар</i>	
T1	101 (66.45)
T2	51 (33.55)
<i>N параметар</i>	
N0	152 (100)
N+	0 (0)
<i>M параметар</i>	
M0	152 (100)
M1	0 (0)
<i>Стадијум болести</i>	
IA	101 (66.45)
ПА	51 (33.55)
<i>Тотал</i>	<i>152 (100)</i>

### 4.3. КАРАКТЕРИСТИКЕ ХИРУРШКОГ ЛЕЧЕЊА

Све болеснице укључене у истраживање су иницијално хируршки лечене. Као што је приказано у Табели 3, скоро 80% болесница имало је поштедну операцију рака дојке која је подразумевала квадрантектомију са дисекцијом пазушне јаме и биопсијом стражарских лимфних чворова. Само у 20% случајева учињена је радикална операција дојке и то: модификована радикална мастектомија по *Madden*-у (72%) или *nipple-sparing* мастектомија са примарном реконструкцијом субпекторалном ендопротезом (28%) са аксиларним дисекцијама.

**Табела 3.** Карактеристике хируршког лечења болесница са раком дојке

<i>Карактеристике</i>	<i>N (%)</i>
<i>Поштедна операција дојке</i>	
Квадрантектомија	120 (78.95)
<i>Радикална операција дојке</i>	32 (21.05)
Модификована мастектомија по <i>Madden</i> -у	23 (71.87)
<i>Nipple-sparing</i> мастектомија са примарном реконструкцијом субпекторалном ендопротезом	9 (28.13)
<i>Дисекција пазушне јаме</i>	
Да	152 (100)
Не	0 (0)
<i>Биопсија стражарских лимфних чворова</i>	
Да	152 (100)
Не	0 (0)
<i>Тотал</i>	<i>152 (100)</i>

#### 4.4. ПАТОХИСТОЛОШКЕ КАРАКТЕРИСТИКЕ ТУМОРА

Патохистолошке карактеристике тумора приказане су у Табели 4.

Већина карцинома била је дукталног типа (60%, укључујући и медуларни и тубуларни подтип), умерене диферентованости (82%). Лимфоваскуларна инвазија је била присутна код мање од 5% испитаница. Тумори су били просечне величине 15.75 ±7.30 мм. Око 3/5 тумора били су величине од 10 до 20мм, 1/5 већи од 20мм, а мањи од 50мм, а преостала 1/5 до 10мм величине.

**Табела 4.** Патохистолошке карактеристике тумора

<i>Карактеристике</i>	<i>N (%)</i>
<i>Величина тумора (mm)</i>	
Просек (SD)	15.78 (7.30)
Медијана (опсег)	15 (1-48)
<i>Патохистолошки тип тумора</i>	
Инвазивни дуктални карцином (IDC)	74 (48.7)
Инвазивни медуларни карцином (IDC-M)*	5 (3.3)
Тубуларни карцином (IDC-T)*	10 (6.6)
Инвазивни лобуларни карцином (ILC)	63 (41.4)
<i>Градус тумора</i>	
1 (низак)	17 (11.2)
2 (средњи)	125 (82.2)
3 (висок)	10 (6.6)
<i>Лимфоваскуларна инвазија</i>	
Да	7 (4.6)
Не	145 (95.4)
<i>Патохистолошки T</i>	
pT1a (1 – 5мм)	10 (6.6)
pT1b (5 – 10мм)	26 (17.1)
pT1c (10 – 20мм)	87 (57.2)
pT2 (20 – 50мм)	29 (19.1)
<i>Тотал</i>	<i>152 (100)</i>

SD - стандардна девијација

\* подтипови инвазивног дукталног карцинома



#### 4.5. КАРАКТЕРИСТИКЕ ТЕХНИКЕ МАПИРАЊА СТРАЖАРСКИХ ЛИМФНИХ ЧВОРОВА МЕТИЛЕН ПЛАВОМ ВИТАЛНОМ БОЈОМ

Карактеристике технике мапирања стражарских лимфних чворова метилен плавом бојом приказане су у Табели 5.

У највећем броју случајева (93%) метилен плаво је убризгано периареоларно, субдермално. Код 86% болесница, убризгано је 0.5мл виталне боје у једној дози. Већина хирурга (74%) убризгавала је метилен плаво 5 минута пре кожане инцизије.

Код болесница нису забележене нежељене реакције везане за инјекцију метилен плавог.

**Табела 5.** Карактеристике мапирања стражарских лимфних чворова метилен плавом бојом

<i>Карактеристике</i>	<i>N (%)</i>
<i>Место убризгавања метилена у дојку</i>	
периареоларно	141 (92.8)
перитуморски	11 (7.2)
<i>Време убризгавања метилена (минуте)*</i>	
5	113 (74.3)
10	33 (21.7)
20	6 (4.0)
<i>Количина убризгане виталне боје (ml)</i>	
0.2	5 (3.3)
0.5	131 (86.2)
1.0	16 (10.5)
<i>Нежељене реакције на метилен плаво</i>	
Да	0 (0)
Не	152 (100)
<i>Тотал</i>	<i>152 (100)</i>

\* време до реза коже

#### 4.6. КАРАКТЕРИСТИКЕ СТРАЖАРСКИХ ЛИМФНИХ ЧВОРОВА ОБЕЛЕЖЕНИХ МЕТИЛЕН ПЛАВОМ БОЈОМ

##### 4.6.1. БРОЈ И ПОЛОЖАЈ СТРАЖАРСКИХ ЛИМФНИХ ЧВОРОВА У ПАЗУШНОЈ ЈАМИ

Након хируршке експлорације пазушне јаме, уклоњена су укупно 183 сентинел лимфна чвора - просечно  $1.2 \pm 0.53$  по особи. Код скоро 85% болесница уклоњен је само један репрезентативан сентинел, а врло ретко 3 до 4. Сентинели су у 87% случајева били локализовани у доњем спрату аксиле, односно нивоу 1 по Бергу.

Број и положај стражарских лимфних чворова у пазушној јами приказани су у Табели 6.

**Табела 6.** Карактеристике броја и положаја стражарских лимфних чворова у пазушној јами

<i>Карактеристике</i>	<i>N (%)</i>
<i>Локализација сентинела*</i>	
ниво 1	132 (86.8)
ниво 2	20 (13.2)
<i>Број сентинела **</i>	
укупан (опсег)	183 (1-4)
по особи (SD)	1.2 (0.53)
<i>Број сентинела - дистрибуција у узорку **</i>	
1	128 (84.2)
2	19 (12.5)
3	3 (2.0)
4	2 (1.3)
<i>Тотал</i>	<i>152 (100)</i>

\* Бергове категорије аксиларних лимфних чворова;

\*\* из извештаја патолога након стандардне анализе;

SD – стандардна девијација.

#### 4.6.2. РЕЗУЛТАТИ ИНТРАОПЕРАТИВНЕ ПАТОХИСТОЛОШКЕ АНАЛИЗЕ СТРАЖАРСКИХ ЛИМФНИХ ЧВОРОВА ОБЕЛЕЖЕНИХ МЕТИЛЕН ПЛАВОМ БОЈОМ

Резултати интраоперативне *ex tempore* патохистолошке анализе стражарских лимфних чворова обележених метилен плавим приказани су у Табели 7.

**Табела 7.** Приказ резултата интраоперативне *ex tempore* патохистолошке анализе стражарских лимфних чворова обележених метилен плавим

<i>Карактеристике</i>	<i>N (%)</i>
<i>Ex tempore патохистолошки налаз</i>	
Негативан (бенигно)	125 (82.2)
Позитиван (малигно)	27 (17.8)
<i>Тотал</i>	152 (100)

Брза, интраоперативна, *ex tempore* анализа сентинел лимфних чворова била је негативна код 82% (125/152) болесница, док су метастазе пронађене у 18% (27/152) случајева који би у том тренутку имали бенефит од једновремене дисекције пазушне јаме.

#### 4.6.3. РЕЗУЛТАТИ СТАНДАРДНЕ ПАТОХИСТОЛОШКЕ АНАЛИЗЕ СТРАЖАРСКИХ ЛИМФНИХ ЧВОРОВА ОБЕЛЕЖЕНИХ МЕТИЛЕН ПЛАВОМ БОЈОМ

Резултати стандардне патохистолошке анализе стражарских лимфних чворова обележених метилен плавим приказани су у Табели 8.

**Табела 8.** Приказ резултата стандардне патохистолошке анализе стражарских лимфних чворова обележених метилен плавим

<i>Карактеристике</i>	<i>N (%)</i>
<i>Дефинитивни патохистолошки налаз</i>	
Негативан (бенигно)	122 (80.3)
Позитиван (малигно)	30 (19.7)
1 лимфни чвор	29 (96.7)
2 лимфна чвора	1 (3.3)
<i>Тотал</i>	152 (100)

Стандардна патохистолошка анализа сентинел лимфних чворова имала је негативан налаз код 80% (122/152) болесница, док су метастазе пронађене код њих 19.7% (30/152).

У скоро свим случајевима (97%) метастазе су нађене само у једном сентинел лимфном чвору. У једном изолованом случају болесница је имала 2 захваћена сентинел лимфна чвора.

#### 4.7. КАРАКТЕРИСТИКЕ ОСТАЛИХ ЛИМФНИХ ЧВОРОВА ИЗ ДИСЕКТАТА ПАЗУШНЕ ЈАМЕ

Резултати стандардне патохистолошке анализе осталих лимфних чворова из дисектата пазушне јаме приказани су у Табели 9.

**Табела 9.** Приказ резултата стандардне патохистолошке обраде осталих лимфних чворова из дисектата пазушне јаме

<i>Карактеристике</i>	<i>N (%)</i>
<i>Број лимфних чворова*</i>	
укупан (опсег)	2337 (3-33)
по особи (SD)	15.38 (4.94)
<i>Патохистолошки налаз*</i>	
Негативан (бенигно)	132 (86.8)
Позитиван (малигно)	20 (13.2)
<i>Тотал</i>	152 (100)

\* на основу стандардне патохистолошке обраде

Укупан број издисекованих лимфних чворова пазушне јаме, изузимајући стражарске, износио је 2997, односно од 3 до 33 лимфна чвора по особи. Просечно је издисековано  $15.38 \pm 4.94$  лимфних чворова по особи.

Патохистолошка анализа лимфних чворова из дисектата пазушне јаме показала је да око 87% (132/152) болесница није имало метастазе у другим лимфним чворовима пазушне јаме (независно од налаза за сентинел лимфни чвор).

Метастазе у другим лимфним чворовима пазушне јаме су пронађене у 13% (20/152) случајева.

#### 4.8. ПАТОХИСТОЛОШКИ ЛИМФОНОДАЛНИ СТАТУС

На основу патохистолошких налаза за стражарске и остале лимфне чворове из дисектата пазушне јаме, независно од тога која од ове две групе лимфних чворова је била захваћена, болеснице су сврстане у две категорије:

- оне са позитивним статусом лимфних чворова пазушне јаме (pN+),
- оне са негативним статусом лимфних чворова пазушне јаме (pN0).

Категорије патохистолошког лимфонодалног статуса (pN) болесница обухваћених истраживањем приказане су у Табели 10.

**Табела 10.** Карактеристике патохистолошког лимфонодалног статуса

<i>Карактеристике</i>	<i>N (%)</i>
<i>Патохистолошки лимфонодални статус (pN)</i>	
негативан (pN0)	121 (79.6)
позитиван (pN+)	31 (20.4)
<i>Тотал</i>	152 (100)

У узорку клинички N0 болесница са минимално инвазивним раком дојке било је 20% (31/152) болесница са метастазама у пазушној јами.

#### 4.9. КАРАКТЕРИСТИЈЕ БИОПСИЈЕ СТРАЖАРСКИХ ЛИМФНИХ ЧВОРОВА

##### 4.9.1. ПРЕБОЈЕНОСТ ЛИМФНИХ ЧВОРОВА - ПОКЛАПАЊЕ НАЛАЗА ХИРУРГА И ПАТОЛОГА

Интраоперативна, макроскопска, евалуација пребојености стражарских лимфних чворова од стране хирурга у потпуности се поклапала са проценом патолога (Табела 11). Све болеснице које су селектоване за истраживање на основу интраоперативне пребојености стражарских лимфних чворова ушле су у даљу статистичку анализу узорка.

**Табела 11.** Пребојеност лимфних чворова - поклапање налаза хирурга и патолога

		ИДЕНТИФИКАЦИЈА ХИРУРГА	
		БОЈА +	БОЈА -
ИДЕНТИФИКАЦИЈА ПАТОЛОГА	БОЈА +	152	0
	БОЈА -	0	0

#### 4.9.2. УТИЦАЈ ТЕХНИКЕ МАПИРАЊА СТРАЖАРСКИХ ЛИМФНИХ ЧВОРОВА МЕТИЛЕН ПЛАВИМ НА ЊИХОВ БРОЈ

Пирсоновим хи квадрат тестом испитано је како место инјекције (периареоларно vs. перитуморско), време инјекције (5 мин. vs. 10 мин. vs. 20 мин.) и количина инјициране виталне боје (0.2мл vs. 0.5мл vs. 1мл) утичу на број идентификованих сентинела у пазушној јами.

##### 4.9.2.1. Утицај места инјекције метилен плавог на број идентификованих стражарских лимфних чворова

Анализа није показала статистички значајну корелацију између места инјекције метилен плавог (периареоларно vs. перитуморско) и броја идентификованих сентинела у пазушној јами (Пирсонов хи квадрат тест;  $p>0.05$ ).

##### 4.9.2.2. Утицај времена инјекције метилен плавог на број идентификованих стражарских лимфних чворова

Анализа није показала статистички значајну корелацију између времена инјекције метилен плавог у односу на рез коже (5 мин. vs. 10 мин. vs. 20 мин.) и броја идентификованих сентинела у пазушној јами (Пирсонов хи квадрат тест;  $p>0.05$ ).

##### 4.9.2.3. Утицај количине инјицираног метилен плавог на број идентификованих стражарских лимфних чворова

Анализа није показала статистички значајну корелацију између количине инјицираног метилен плавог (0.2мл vs. 0.5мл vs. 1мл) и броја идентификованих сентинела у пазушној јами (Пирсонов хи квадрат тест;  $p>0.05$ ).



#### 4.9.3. УТИЦАЈ ТЕХНИКЕ МАПИРАЊА СТРАЖАРСКИХ ЛИМФНИХ ЧВОРОВА МЕТИЛЕН ПЛАВИМ НА ЊИХОВУ ЛОКАЛИЗАЦИЈУ (ПОЛОЖАЈ) У АКСИЛИ

Пирсоновим хи квадрат тестом испитано је како место инјекције (периареоларно vs. перитуморско), време инјекције (5 мин. vs. 10 мин. vs. 20 мин.) и количина инјициране виталне боје (0.2мл vs. 0.5мл vs. 1мл) утичу на локализацију, односно положај идентификованих сентинела у пазушној јами.

##### 4.9.3.1. Утицај места инјекције метилен плавог на положај идентификованих стражарских лимфних чворова у пазушној јами

Анализа није показала статистички значајну корелацију између места инјекције метилен плавог (периареоларно vs. перитуморско) и положаја идентификованих стражарских лимфних чворова у пазушној јами (Пирсонов хи квадрат тест;  $p>0.05$ ).

##### 4.9.3.2. Утицај времена инјекције метилен плавог на положај идентификованих стражарских лимфних чворова у пазушној јами

Анализа није показала статистички значајну корелацију између времена инјекције метилен плавог у односу на рез коже (5 мин. vs. 10 мин. vs. 20 мин.) и положаја идентификованих стражарских лимфних чворова у пазушној јами (Пирсонов хи квадрат тест;  $p>0.05$ ).

##### 4.9.3.3. Утицај количине инјицираног метилен плавог на положај идентификованих стражарских лимфних чворова у пазушној јами

Анализа није показала статистички значајну корелацију између количине инјицираног метилен плавог (0.2мл vs. 0.5мл vs. 1мл) и положаја идентификованих стражарских лимфних чворова у пазушној јами (Пирсонов хи квадрат тест;  $p>0.05$ ).

#### 4.9.4. ТАЧНОСТ ИНТРАОПЕРАТИВНЕ *EX TEMPORE* ПАТОХИСТОЛОШКЕ АНАЛИЗЕ СЕНТИНЕЛ ЛИМФНИХ ЧВОРОВА

Поређењем *ex tempore* са дефинитивним ПХ налазима за сентинеле испитана је тачност интраоперативне ПХ анализе сентинел лимфних чворова.

Резултати интраоперативне *ex tempore* ПХ анализе и стандардне ПХ обраде стражарских лимфних чворова обележених метилен плавим приказани су упоредо у Табели 12.

**Табела 12.** Упоредни приказ резултата интраоперативне *ex tempore* анализе и стандардне патохистолошке обраде стражарских лимфних чворова обележених метилен плавим

		СТАНДАРДНА АНАЛИЗА		ТОТАЛ
		+	-	
<i>EX TEMPORE</i>	+	27	0	27
АНАЛИЗА	-	3	122	125
ТОТАЛ		30	122	152
<i>Неслагање ex tempore и дефинитивног налаза за сентинел лимфне чворове</i>				3 (1.97%)
<i>Поклапање ex tempore и дефинитивног налаза за сентинел лимфне чворове</i>				149 (98.03%)

Поклапање између ова два типа обраде ткивних узорака показано је у 98% случајева.

Код 3 болеснице брза *ex tempore* анализа није открила метастазе у сентинел лимфном чвору, док је стандардном патохистолошком обрадом ткива показана његова захваћеност. Код ове 3 болеснице нису нађене друге метастазе у издисекованим лимфним чворовима пазушне јаме.

#### 4.9.5. ПРЕДИКТИВНА ВРЕДНОСТ СТРАЖАРСКОГ ЛИМФНОГ ЧВОРА МАПИРАНОГ МЕТИЛЕН ПЛАВОМ БОЈОМ ЗА СТАТУС ОСТАЛИХ ЛИМФНИХ ЧВОРОВА ПАЗУШНЕ ЈАМЕ

Поређењем резултата *ex tempore* анализе сентинела и резултата стандардне ПХ обраде осталих аксиларних лимфних чворова у дисектату испитана је предиктивна вредност стражарских лимфних чворова мапираних метилен плавом бојом за статус осталих лимфних чворова пазушне јаме. Сви подаци приказани су у Табели 13.

**Табела 13.** Упоредни приказ резултата *ex tempore* анализе сентинела и резултата стандардне патохистолошке обраде осталих аксиларних лимфних чворова у дисектату, уз позитивну и негативну предиктивну вредност

		СТАНДАРДНА АНАЛИЗА ОСТАЛИХ ЛИМФНИХ ЧВОРОВА		ТОТАЛ
		+	-	
<i>EX TEMPORE</i> АНАЛИЗА СЕНТИНЕЛА	+	19	8	27
	-	1	124	125
ТОТАЛ		20	132	152
<i>Позитивна предиктивна вредност методе</i>		$19/27*100$		70.4%
<i>Негативна предиктивна вредност методе</i>		$124/125*100$		99.2%

Позитивна предиктивна вредност методе, односно вероватноћа да се код болесница са метастазом у сентинелу (детектовано интраоперативном патохистолошком анализом) нађу метастазе и у другим аксиларним чворовима, износила је 70.4%. Негативан интраоперативни патохистолошки налаз за сентинел лимфни чвор указивао је на одсуство других аксиларних метастаза код 99.2% болесница, што је негативна предиктивна вредност методе.

#### 4.9.6. СЕНЗИТИВНОСТ, СПЕЦИФИЧНОСТ И ТАЧНОСТ МЕТОДЕ БИОПСИЈЕ СТРАЖАРСКОГ ЛИМФНОГ ЧВОРА МАПИРАНОГ МЕТИЛЕН ПЛАВОМ БОЈОМ

Поређењем резултата *ex tempore* анализе сентинела и резултата стандардне ПХ обраде осталих аксиларних лимфних чворова у дисектату, уз стандардне статистичке формуле, израчунате су сензитивност, специфичност и тачност методе биопсије стражарског лимфног чвора мапираног метилен плавом бојом, како би се утврдило у којој је мери провера лимфних чворова стражара поуздана метода за одређивање опсега операције на регионалним лимфним чворовима. Резултати су приказани у Табели 14.

**Табела 14.** Упоредни приказ резултата *ex tempore* анализе сентинела и резултата стандардне патохистолошке обраде осталих аксиларних лимфних чворова у дисектату, уз сензитивност, специфичност и тачност методе

		СТАНДАРДНА АНАЛИЗА ОСТАЛИХ ЛИМФНИХ ЧВОРОВА		ТОТАЛ
		+	-	
<i>EX TEMPORE</i> АНАЛИЗА СЕНТИНЕЛА	+	19	8	27
	-	1	124 (CH)	125
ТОТАЛ		20	132	152
		<i>Сензитивност методе</i>	$19/20*100$	95%
		<i>Специфичност методе</i>	$124/132*100$	93.9%
		<i>Тачност методе</i>	$143/152*100$	94.1%

#### 4.9.6.1. Сензитивност методе

Као што се види у Табели 14, интраоперативном ПХ анализом сентинела обележеног метилен плавим, прецизно је селектовано 95% болесница за дисекцију пазушне јаме (сензитивност методе), јер су те болеснице имале и метастазе у другим аксиларним лимфним чворовима. Само код једне болеснице у сентинел лимфном чвору није нађена метастаза ни интраоперативном ни стандардном ПХ анализом, а имала је метастазу у неком лимфном чвору из дисектата (лажно негативна стопа 5%).

#### 4.9.6.2. Специфичност методе

Специфичност методе износи 93.9%, обзиром да је 8 болесница имало метастазе само у сентинел лимфном чвору, али не и у осталим аксиларним лимфним чворовима из дисектата (Табела 14).

#### 4.9.6.3. Тачност методе

Метода биопсије лимфног чвора стражара – сентинела, уз употребу метилен плавог и интраоперативну патохистолошку анализу, у 94.1% случајева прецизно је селектовала болеснице са минимално инвазивним раком дојке на оне којима је неопходно учинити дисекцију пазушне јаме и групу којима дисекција није неопходан терапијски модалитет (Табела 14).

Висока тачност ове методе показује да метилен плаво као једини контраст може да обезбеди адекватно обележавање репрезентативног лимфног чвора истостране пазушне јаме код болесница са раком дојке које су клинички N0.

#### 4.10. УКУПНО И ПРЕЖИВЉАВАЊЕ БЕЗ ЗНАКОВА БОЛЕСТИ

Испитанице су редовно контролисане по унапред утврђеним протоколима праћења оболелих од рака дојке. Пресек у праћењу, за потребе обраде података, направљен је јануара 2015. године.

Испитанице су праћене у просеку  $45.08 \pm 4.36$  месеци (медијана 47, опсег: 36 - 51 месец). Регистрована је појава локалних рецидива, удаљених метастаза и смртних исхода због рака дојке. Резултати су приказани у Табели 15.

**Табела 15.** Приказ догађаја од интереса за укупно и преживљавање без знакова болести у испитиваној популацији болесница са раком дојке (N=152)

<i>Карактеристике</i>	<i>N (%)</i>		<i>Тотал</i>
	<i>Да</i>	<i>Не</i>	
<i>Локални рецидив</i>	0 (0)	152 (100)	152
<i>Удаљени рецидив (метастазе)</i>	0 (0)	152 (100)	152
<i>Смртни исход</i>	0 (0)	152 (100)	152

У испитиваном узорку, ниједна болесница није имала локални, нити удаљени рецидив болести, односно преживљавање без знакова болести износи 100% (152/152).

Такође, нису забележени ни смртни исходи због рака дојке, те опште преживљавање у испитиваној групи износи 100% (152/152).

Ови резултати, међутим, не указују на прогностички значај методе биопсије стражарских лимфних чворова, обзиром да је свим болесницама учињена дисекција пазушне јаме.

## 5. ДИСКУСИЈА

Неселективна (елективна) аксиларна лимфонодална дисекција (АЛНД) код рака дојке била је једини адекватан метод за евалуацију локорегионалног статуса болести све до средине '90-их када је уведена сентинел лимфни нодус биопсија (СЛНБ). Од тада, примена СЛНБ је у порасту [63], као и варијације у селекцији болесница и примењеној техници мапирања.

Неколико аспеката у вези технике мапирања сентинела су предмет расправа у литератури. Тако нпр. маркери који се користе за обележавање сентинела су бројни, као и технике за њихову детекцију, а у свакодневној пракси постоји велики нејасноћа везано за избор адекватног поступка (нежељене реакције, трошкови, доступност, сложеност методе). Флуоресцентна СЛНБ уз индоцијанин зелено, као и примена радиоколоида и преоперативне лимфосцинтиграфије су скупе технике које нису доступне свима. Цена Технецијума је 60 долара по граму, док 30мл (1%)-метилен плавог кошта само 4.50\$.

Многи литературни подаци указују на озбиљне алергијске реакције на виталне боје, посебно патент плаву и изосулфан плаву [50, 64]. Са друге стране, истиче се метилен плаво као сигурнија и јефтинија боја [52-54], са високом ефикасношћу при мапирању. Нежељене реакције после интрадермалне ињекције метилен плавог пријављене су у актуалној литератури и укључују запаљење коже и масти или некрозу [65-67], ремећење пулсне оксиметрије [68] и плући едем [69]. Пријављена су два случаја анафилактичке реакције након ињекције метилена код жена са карциномом дојке [70, 71] и један случај 6-годишњег детета са меланомом [72]. Ипак, ове нежељене реакције су ретке у литератури ако се узме у обзир широка употреба метилена. У нашој установи метилен се користи већ скоро деценију код меланома и карцинома штитасте жлезде [55-59] као стандардна техника мапирања стражарских лимфних чворова и није било евидентираних нежељених реакција, напротив. То је хипоалергијска, јефтина, витална боја која омогућава пребојавање лимфних чворова у високом проценту. Расправе о идеалном месту убризгавања и типу маркера односно обележивача

(витална боја или радиоколоид) за идентификацију репрезентативних сентинела воде се још од касних деведесетих [73]. Наши пацијенти су били оперисани од стране неколико хирурга у том тренутку, а с обзиром да је СЛНБ метод тек од недавно рутинска пракса у ИОРС-у, разлике у техници убризгавања виталне боје су очекиване. Ипак, ове разлике у месту и времену убризгавања, као и количини метилена нису утицали на положај и број идентификованих сентинела (*Pearson  $\chi^2$  test,  $p > 0.05$* ).

Стопе идентификације сентинела крећу се од 95 до 97% према актуелним резултатима трајала [61, 74]. Резултати фазе валидације ALMANAC трајала показују тачност од 97,6% и сензитивност од 93,3% [75]. И хирург и патолог су препознати као значајни фактори за идентификацију сентинела и тачност СЛНБ [76]. Неколико истраживача [60, 77] утврдили су да уклањање више од једног сентинела може побољшати тачност методе. У овој студији, уклоњена су 1-4 лимфна чвора (просечно 1.2) по пацијенту. *Chen* и *Wu* [76] пријављују окултне лимфонодалне метастазе код 7-33% пацијената са негативним налазом за сентинел на серијским ПХ пресецима, што може да укаже на то да серијски пресеци са имунохистохемијским бојењем омогућавају прецизније стажирање лимфних чворова [78]. У нашој установи преко деценију изводи се интраоперативна ПХ анализа идентификованих и екстирпираних сентинела код тироидних карцинома и меланома. Према нашем искуству, добро утрениран патолог може да постигне висок ниво тачности интраоперативне ПХ анализе, а у прилог томе иде поклапање интраоперативне и дефинитивне ПХ анализе сентинела од 98% у нашем истраживању. Три пацијента су погрешно дијагностикована интраоперативном ПХ анализом као да немају захваћене сентинеле метастазама. Међутим, код ових пацијената нису нађене лимфонодалне метастазе у осталим аксиларним лимфним чворовима на дефинитивној ПХ анализи. Водичи добре клиничке праксе саветују комплетирање аксиларне дисекције код пацијената којима је дијагностиковано присуство метастазе у сентинелу [48, 49, 62]. У литератури, метастазе у осталим лимфним чворовима аксиле (не-сентинели) имало је око 50% свих пацијената са захваћеним сентинелима [79] – у нашој серији овај проценат иде до 63.3% (19/30 пацијената). Методом СЛНБ са метилен плавим и уз интраоперативну



ПХ анализу, прецизно је селектовано 94,1% пацијената за једновремену АЛНД. На овај начин, од укупно 152 пацијента, 19 (12,5%) са метастазама ван сентинела, у другим лимфним чворовима, имало би корист од интраоперативне анализе сентинела, чиме би били третирани једновременом аксиларном дисекцијом. Само једна болесница би била погрешно дијагностикована као да нема аксиларне метастазе, на основу интраоперативног и стандардног ПХ налаза за сентинел, а имала је метастазу у другом аксиларном лимфном чвору. Стопе лажно-негативних сентинела варирају у релевантној литератури од 0-29% (ниже од 13% у већини студија) [79]. Ово би могло објаснити појаву аксиларних рецидива код болесница са негативним сентинелима код рака дојке у 1,15% [80-82]. Процедуре контроле квалитета теже да се постигне стопа лажно-негативних налаза у највише 5% [62]. Лажно негативна стопа у овој студији износила је 5%.

Неколико клиничких испитивања [60, 61, 83, 84] показали су да СЛНБ у односу на АЛНД код раног карцинома дојке смањује лимфедем и морбидитет руку, а при том скраћује постоперативни боравак у болници. С друге стране, није дошло до значајнијег повећања локалног релапса болести нити преживљавања, чак ни у случајевима са дужим праћењем [61, 83]. *Verry* и сарадници [85] предлажу аналитички модел за процену 20-годишње ефикасности и исплативости СЛНБ у односу на АЛНД код болесница са раним карциномом дојке. На основу тога, СЛНБ је за 20 година обезбедила додатних 8 година живота коригованих у односу на квалитет и сачувала 883.000 \$ на 1000 пацијената. Међутим, мање ефикасна када стопа лажно негативних сентинела достигне преко 13%.

У случајевима добијања налаза позитивног стражарског лимфног чвора (микро или макрометастазе) препоруке су да се може применити или дисекција аксиле или радиотерапија аксиле уз адјувантну системску терапију [86].

Године 2014. објављени су резултати EORTC-AMAROS студије (10981/22023) на 4.806 пацијената [86] код којих је након добијања позитивног налаза стражарског лимфног чвора рађена или дисекција аксиле или радиотерапија аксиле. У

петогодишњем праћењу стопа рецидива у аксили након дисекције аксиле износила је 0.54% (4/744) према 1.03% (7/681) код пацијената након радиотерапије аксиле. Није било статистички значајне разлике у преживљавању између ове две групе пацијената.

Резултати студије ACOS-OG Z0011, публиковани у децембру 2010. године [87], показали су да је у локалној контроли аксиле након добијања позитивног налаза стражарског лимфног чвора код пацијенткиња старијих од 66 година довољно само редовно праћење, тј. није неопходно учинити дисекцију аксиле нити спровести радиотерапију остатка аксиларних лимфних чворова.

Резултати ове докторске дисертације корелирају са подацима других светских студија по питању тачности методе биопсије стражарских лимфних чворова у стажирању аксиларних лимфних чворова. То указује на поузданост технике мапирања лимфних чворова само једним маркером – метиленом. Ова процедура је јефтина и изводљива и омогућава лако и прецизно откривање првих дренажних лимфних чворова у пазушној јами. Важан фактор за успешност методе је и хирург који убризгава виталну боју и интраоперативном експлорацијом идентификује један или више пребојених лимфних чворова. У овој студији, патолог је потврдио пребојеност хируршки екстирпираних лимфних чворова у 100% случајева, што показује добру утренираност хируршког тима у убризгавању виталне боје и идентификацији пребојених лимфних чворова.

У другим специјализованим установама широм света, стражарски лимфни чворови се упућују на стандардну патохистолошку анализу, јер се сматра да брза интраоперативна провера није довољно поуздана. Ипак, резултати ове студије показују поклапање интраоперативне и стандардне патохистолошке анализе у 98% случајева, односно високу тачност *ex tempore* анализе. Стопа лажно негативних и лажно позитивних резултата *ex tempore* анализе зависи од континуираног и дуготрајног тренинга патолога („*learning curve*“).

Метода биопсије сентинела након мапирања метилен плавим и њихове *ex tempore* анализе омогућава адекватну селекцију оболелих од рака дојке за једновремену аксиларну дисекцију. Комплетирањем хируршког лечења у једном акту током прве хоспитализације избегава се нова операција, са очигледним предностима у вези са могућим компликацијама и трошковима лечења, што је од посебне важности за земље са нижим и средњим животним стандардом.

Обзиром на високу тачност методе биопсије сентинела обојених метилен плавим у склопу *single contrast* технике, могуће је терапијски приступ у збрињавању аксиларних лимфних чворова усмерити у правцу селективних дисекција пазушне јаме чиме би се смањио морбидитет и омогућило једновремено хируршко излечење болесница са метастазама у пазушној јами које клиничком евалуацијом нису биле верификоване. Метода сентинел биопсије могла би да се користи у свим центрима Србије који се баве хирургијом рака дојке, а који нису оспособљени услед лоше економске ситуације за коришћење методе дуплог контраста. Код великог броја пацијената би на овај начин била избегнута дисекција пазушне јаме са свим својим потенцијалним компликацијама у виду серома, инфекција, лимфедема, ограничене покретљивости и губитка сензибилитета екстремитета.

## 6. ЗАКЉУЧАК

На основу добијених резултата, могу се извести следећи закључци:

1. Техника обележавања стражарског лимфног чвора у пазушној јами метилен плавом бојом као јединим контрастом (*single contrast*) је једноставна, безбедна и јефтина. Ниједна болесница у нашем истраживању није имала нежељене реакције везане за примену метилен плавог, а описана преваленца компликација у литератури је ниска.
2. У овом истраживању најдоминантнија техника убризгавања подразумевала је периареоларну инјекцију 0.5мл виталне боје 5 минута пре реза коже. Међутим, није показана статистички значајна разлика у броју и локализацији сентинела у односу на место убризгавања, време до реза коже и запремину инјицираног метилена.
3. Стражарски лимфни нодуси су скоро у 90% случајева били локализовани у доњем спрату пазушне јаме, односно 1. спрату аксиле по Бергу. По особи, идентификовано је од 1 до 4 сентинела, најчешће 1, а ређе 2.
4. Резултати *ex tempore* анализе и стандардне патохистолошке обраде стражарског лимфног чвора мапираног метилен плавим показују поклапање од 98%.
5. Позитивна предиктивна вредност методе, односно вероватноћа да се код болесница са метастазом у сентинелу (детектовано интраоперативном патохистолошком анализом) нађу метастазе и у другим аксиларним чворовима, износила је 70.4%. Негативан интраоперативни патохистолошки налаз за сентинел лимфни чвор указивао је на одсуство других аксиларних метастаза код 99.2% болесница, што је негативна предиктивна вредност методе.

6. Метода биопсије лимфног чвора стражара – сентинела, уз употребу метилен плавог и интраоперативну патохистолошку анализу, у 94.1% случајева прецизно је селектовала болеснице са минимално инвазивним раком дојке на оне којима је неопходно учинити дисекцију пазушне јаме и групу којима дисекција није неопходан терапијски модалитет. Висока тачност ове методе показује да метилен плаво као једини контраст може да обезбеди адекватно обележавање репрезентативног лимфног чвора истостране пазушне јаме код болесница са раком дојке које су клинички N0.
7. Интраоперативном патохистолошком анализом сентинела обележеног метилен плавим, прецизно је селековано 95% болесница за дисекцију пазушне јаме (сензитивност методе), јер су те болеснице имале и метастазе у другим аксиларним лимфним чворовима. Само код једне болеснице у сентинел лимфном чвору није нађена метастаза ни интраоперативном ни стандардном патохистолошком анализом, а имала је метастазу у лимфном чвору из дисектата (лажно негативна стопа 5%).
8. Специфичност методе износи 93.9%, обзиром да је 8 болесница имало метастазе само у сентинел лимфном чвору, али не и у осталим аксиларним лимфним чворовима из дисектата.
9. Обзиром на високу тачност (94.1%), сензитивност (95%) и специфичност (93.9%) које су добијене овим истраживањем, може се закључити да коришћење метилен плавог као јединог контраста за обележавање стражарских лимфних нодуса пазушне јаме, уз интраоперативну патохистолошку анализу сентинела, може бити довољно поуздано за одређивање статуса лимфних чворова пазушне јаме код минимално инвазивног рака дојке.
10. Метода биопсије стражарских (сентинел) лимфних чворова омогућава правилно селековање болесница са раком дојке за једновремену терапијску дисекцију лимфних чворова пазушне јаме у случају позитивног *ex tempore* налаза стражарског лимфног чвора, чиме се постиже завршетак лечења током прве хоспитализације, а ризик од увођења у анестезију и трошкови лечења смањују.

11. Са друге стране, дисекција пазушне јаме, коју прате бројни морбидитети, може се ограничити само на само оне случајеве код којих је интраоперативном патохистолошком анализом показано присуство метастазе у стражарском лимфном чвору.

## 7. ЛИТЕРАТУРА

1. Lozano R, Naghavi M, Foreman K, Lim S, Shibuya K, Aboyans V. et al. Global and regional mortality from 235 causes of death for 20 age groups in 1990 and 2010: a systematic analysis for the Global Burden of Disease Study 2010. *Lancet* 2012; 380: 2095–2128.
2. Atanaskovic-Markovic Z, Bjegovic V, Jankovic S, Kocev N, Laaser U, Marinkovic J, et al. *The Burden of Disease and Injury in Serbia*. Belgrade: Ministry of Health of the Republic of Serbia. 2003.
3. Forouzanfar MH, Foreman KJ, Delossantos AM, Lozano R, Lopez AD, Murray CJL, Naghavi M. Breast and cervical cancer in 187 countries between 1980 and 2010: a systematic analysis. *Lancet* 2011; 378: 1461–1484.
4. Jemal A, Bray F, Center MM, Ferlay J, Ward E, Forman, D. *Global Cancer Statistics*. *CA Cancer J Clin* 2011; 61: 69-90.
5. American Cancer Society. *Breast Cancer Facts and Figures 2013-2014*. Atlanta: American Cancer Society, Inc. 2013
6. Youlten DR, Cramb SM, Dunn NAM, Muller JM, Pyke CM, Baade PD. The descriptive epidemiology of female breast cancer: An international comparison of screening, incidence, survival and mortality. *Cancer Epidemiology* 2012; 237–248.
7. *The global burden of disease: 2004 update*. Geneva: World Health Organization, 2008
8. Vlajinac H, Sipetic-Grujicic S, Janković S, Marinkovic J, Kocev N, Markovic-Denic L, Bjegovic V. Burden of cancer in Serbia. *Croat Med J* 2006; 134-141.
9. Sasieni PD, Shelton J, Ormiston-Smith N, Thomson CS, Silcocks PB. What is the lifetime risk of developing cancer?: the effect of adjusting for multiple primaries. *Br J Cancer* 2011;105:460–5.
10. Jemal A, Ward E, Thun MJ. Recent trends in breast cancer incidence rates by age and tumor characteristics among U.S. women. *Breast Cancer Res* 2007;9:R28
11. Feuer EJ, Wun LM, Boring CC, Flanders WD, Timmel MJ, Tong T. The lifetime risk of developing breast cancer. *J Natl Cancer Inst* 1993;85:892–7.

12. Cancer survival in England: Patients diagnosed 2005-2009 and followed up to 2010. Office for National Statistics (ONS). London: ONS; 2011.
13. Cancer survival rates, Long-term Breast Cancer Survival, England and Wales. Office for National Statistics (ONS). London: ONS; 2005.
14. Међународна статистичка класификација болести и сродних здравствених проблема - десета ревизија (МКБ-10). Институт за јавно здравље „Др Милан Јовановић Батут“. Књига 1, Издање 2010. године. ISBN 978-86-7358-055-5 (објавила: Светска здравствена организација под насловом: „*International statistical classification of diseases and related health problems – 10th revision. 2011; edition 2010, volume 1*).
15. International Union Against Cancer (UICC). TNM Classification of Malignant Tumours, 7th ed. Sobin LH, Gospodarowicz MK, Wittekind Ch., eds. New York: Wiley-Blackwell; 2009.
16. Џодић Р, Нешковић Константиновић З, Гудурић Б, уредници. Рак дојке. Београд: Завод за уџбенике. Кућа знања, 2014 (ISBN 978-86-17-18795-6).
17. Fisher B, Bauer M, Margolese R, et al. Five-year results of a randomised clinical trial comparing total mastectomy and segmental mastectomy with or without radiation in the treatment of breast cancer. *N Engl J Med* 1985; 312: 665-673.
18. Sarrazin D, Le M, Rouesse J, et al. Conservative treatment versus mastectomy in breast cancer tumors with microscopic diameter of 20mm or less. *Cancer*, 1984; 53: 1209.
19. Fisher B, Anderson S, Bryant J, et al. Twenty-year follow-up of a randomized trial comparing total mastectomy, lumpectomy, and lumpectomy plus irradiation for the treatment of invasive breast cancer. *N Engl J Med* 2002; 347(16): 1233–1241.
20. Bartelink H, Van Dam F, Van Dongen J. Psychological effects of breast - conserving therapy in comparison with radical mastectomy. *Int J Radiat Oncol Biol Phys* 1985; 11: 381.
21. Veronesi U, Salvadori B, Luini A, et al. Breast conservation of a safe method in patients with small cancer of the breast. Long-term results of three randomized trials on 1973 patients. *Eur J Cancer* 1995; 31A: 1574-1579.



22. EORTC Breast cancer cooperative group. Manual for clinical research in breast cancer 3rd edition Florence 1998; 35-43; 45-50; 73-79.
23. Winchester DP, Cox JD. Standards for diagnosis and management of invasive breast carcinoma. *CA Cancer J Clin* 1998; 48: 85.
24. Overgaard M, Jensen MB, Overgaard J, et al. Postoperative radiotherapy in high-risk postmenopausal breast-cancer patients given adjuvant tamoxifen: Danish Breast Cancer Cooperative Group DBCG 82c randomised trial. *Lancet* 1999; 353 (9165): 1641–1648.
25. Early Breast Cancer Trialists' Collaborative Group. Effects of radiotherapy and of differences in the extent of surgery for early breast cancer on local recurrence and 15 year survival: an overview of randomized trials. *Lancet* 2005; 366: 2087–2106.
26. Dewar JA, Haviland JS, Agrawal RK, et al. Hypofractionation for early breast cancer: first results of the UK standardisation of breast radiotherapy (START) trials. *J Clin Oncol* 2007; 25 (18S): LBA518.4.
27. Surgical guidelines for the management of breast cancer. Association of Breast Surgery at Baso 2009. *Eur J Surg Oncol*. 2009; 35 Suppl 1:1–22.
28. Virchow R. Cellular pathologie, 1858. *Nutr Rev* 1989; 47: 23–25.
29. Halsted WS. The results of operations for the cure of cancer of the breast performed at the Johns Hopkins Hospital from June 1889 to January 1894. *Johns Hopkins Hospital Reports*. 1894–1895; 4: 297–350.
30. Halsted WS. The results of radical operation for the cure of the carcinoma of the breast. *Ann Surg*. 1907; 46: 1.
31. Urban JA. Surgical excision of internal mammary nodes for breast cancer. *Br J Surg*. 1964; 51: 209–212.
32. Urban JA, Baker HW. Radical mastectomy in continuity with en block resection on the internal mammary lymph node chain. *Cancer* 1982; 5: 992.
33. Patey DH, Dyson WH. The prognosis of carcinoma of the breast in relation to the type of operation performed. *Br J Cancer* 1948; 2: 7.
34. Auchincloss H.: Significance of location and number of axillary metastases in carcinoma of the breast. *Ann Surg* 1963; 158: 37-46.

35. Madden J.L.: Modified radical mastectomy. *Surg Gynecol Obstet* 1965; 121: 1221-1230.
36. Madden JL, Kandalaf S, Bourque RA. Modified radical mastectomy. *Ann Surg* 1972; 175: 624-634.
37. Gould EA, Winship T, Philbin PH, Kerr HH. Observations on a "Sentinel Node" in cancer of the parotid. *Cancer* 1960; 13: 77-78.
38. Cabanas RM. An approach for the treatment of penile carcinoma. *Cancer* 1977; 39: 456-466.
39. Morton DL, Wen D-R, Wong JH, et al. Technical details of intraoperative lymphatic mapping for early stage melanoma. *Arch Surg* 1992; 127: 392-399.
40. Morton D, Wen D, Cochran A. Management of early-stage melanoma by intraoperative lymphatic mapping and selective lymphadenectomy: an alternative to routine elective lymphadenectomy or "watch and wait." *Surg Oncol Clin North Am* 1992; 1: 247-259.
41. Thompson J, McCarthy W, Robinson E, et al. Sentinel lymph node biopsy in 102 patients with clinical stage 1 melanoma undergoing elective lymph node dissection. Presented at the 47th Annual Cancer Symposium, Society of Surgical Oncology; March 17- 20, 1994; Houston, Texas.
42. Giuliano AE, Kirgan DM, Guenther JM, Morton DL. Lymphatic mapping and sentinel lymphadenectomy for breast cancer. *Ann Surg* 1994; 220 (3): 391-401.
43. Kelemen PR, Van Herle AJ, Giuliano AE. Sentinel lymphadenectomy in thyroid malignant neoplasms. *Arch Surg* 1998; 133 (3): 288-292.
44. Giuliano AE, Jones RC, Brennan M, Statman R: Sentinel lymphadenectomy in breast cancer. *J Clin Oncol* 1997, 15: 2345-2350.
45. Veronesi U, Paganelli G, Galimberti V, Viale G, Zurrada S, Bedoni M, Costa A, de Cicco C, Geraghty JG, Luini A, Sacchini V, Veronesi P: Sentinel node biopsy to avoid axillary dissection in breast cancer with clinically negative lymph-nodes. *Lancet* 1997, 349: 1864-1867.

46. Krag D, Weaver D, Ashikaga T, Moffat F, Klimberg VS, Shriver C, Feldman S, Kusminsky R, Gadd M, Kuhn J, Harlow S, Beitsch P: The sentinel node in breast cancer - a multicenter validation study. *N Engl J Med* 1998; 339: 941–946.
47. Veronesi U, Paganelli G, Viale G, Galimberti V, Luini A, Zurrada S, Robertson C, Sacchini V, Veronesi P, Orvieto E, de Cicco C, Intra M, Tosi G, Scarpa D: Sentinel lymph node biopsy and axillary dissection in breast cancer: results in a large series. *J Natl Cancer Inst* 1999; 91: 368–373.
48. Veronesi U, Paganelli G, Viale G et al. A randomized comparison of sentinel-node biopsy with routine axillary dissection in breast cancer. *N Engl J Med* 2003; 349: 546-553.
49. ASCO Guideline Recommendations for Sentinel Lymph Node Biopsy in Early-Stage Breast Cancer: Guideline Summary *Journal of Oncology Practice*. 2005; 1 (4): 134–136.
50. Medicines and Healthcare Products Regulatory Agency (MHRA). Blue dyes: risk of serious allergic reactions. *Drug Safety Update* 2012; 5 (7): A2. Available from: <http://www.mhra.gov.uk>.
51. Simmons R, Tevarajah S, Brennan MB, Christos P, Osborne M. Methylene Blue Dye for Sentinel Node Localisation. *Ann Sur Oncol* 2003; 10: 242–247.
52. Zakaria S, Hoskin TL, Degnim AC. Safety and technical success of methylene blue dye for lymphatic mapping in breast cancer. *Am J Surg* 2008; 196: 228-233.
53. Varghese P, Abdel-Rahman AT, Akberali S, Mostafa A, Gattuso JM, Carpenter R. Methylene blue dye-a safe and effective alternative for sentinel lymph node localization. *Breast J* 2008; 14: 61-67.
54. Mukherjee A, Kharkwal S, Charak KS. Assessment of the efficacy and safety of methylene blue dye for sentinel lymph node mapping in early breast cancer with clinically negative axilla. *Arch Int Surg* 2014; 4: 6-10.
55. Dzodic R, Markovic I, Inic M, et al. Sentinel lymph node biopsy may be used to support the decision to perform modified radical neck dissection in differentiated thyroid carcinoma. *World J Surg* 2006; 30: 841-846.

56. Dzodic R, Markovic I, Stanojevic B, et al. Surgical management of primary thyroid carcinoma arising in thyroglossal duct cyst: an experience of a single institution in Serbia. *Endocr J* 2012; 59: 517-522.
57. Dzodic R, Oruci M, Besic N, et al. Sentinel lymph node biopsy in thyroid papillary and medullary microcarcinomas. *Endocr Abstr* 2014; 35: 1090.
58. Santrac N, Besic N, Buta M, et al. Lymphatic drainage, regional metastases and surgical management of papillary thyroid carcinoma arising in pyramidal lobe -a single institution experience. *Endocr J* 2014; 61: 55-59.
59. Dzodic R, Buta M, Markovic I, et al. Surgical management of well-differentiated thyroid carcinoma in children and adolescents: 33 years of experience of a single institution in Serbia. *Endocr J*. 2014; 61 (11): 1079-1086.
60. Mansel RE, Fallowfield L, Kissin M, et al. Randomized multicenter trial of sentinel node biopsy versus standard axillary treatment in operable breast cancer: The ALMANAC Trial. *J Natl Cancer Inst* 2006; 98 (9): 599–609.
61. Krag DN, Anderson SJ, Julian TB, et al. Sentinel-lymph-node resection compared with conventional axillary-lymph-node dissection in clinically node-negative patients with breast cancer: overall survival findings from the NSABP B-32 randomised phase 3 trial. *Lancet Oncol*. 2010; 11 (10): 927–933.
62. Lyman GH, Giuliano AE, Somerfield MR, et al. American Society of Clinical Oncology guideline recommendations for sentinel lymph node biopsy in early-stage breast cancer. *J Clin Oncol* 2005; 23: 7703-7720.
63. Heneghan HM, Prichard RS, Devaney A, et al. Evolution of breast cancer management in Ireland: a decade of change. *BMC Surg* 2009; 9: 15.
64. Kaufman G, Guth AA, Pachter HL, Roses DF. A cautionary tale: anaphylaxis to isosulfan blue dye after 12 years and 3339 cases of lymphatic mapping. *Am Surg* 2008; 74: 152-155.
65. Stradling B, Aranha G, Gabram S. Adverse skin lesions after methylene blue injections for sentinel lymph node localization. *Am J Surg* 2002; 184: 350-352.

66. Salhab M, Al Sarakbi W, Mokbel K. Skin and fat necrosis of the breast following methylene blue dye injection for sentinel node biopsy in a patient with breast cancer. *Int Semin Surg Oncol* 2005; 2: 26.
67. Bleicher RJ, Kloth DD, Robinson D, Axelrod P. Inflammatory cutaneous adverse effects of methylene blue dye injection for lymphatic mapping/sentinel lymphadenectomy. *J Surg Oncol* 2009; 99: 356-360.
68. Piñero A, Illana J, García-Palenciano C, Cañizares F, Canteras M, Cañadillas V. Effect on oximetry of dyes used for sentinel lymph node biopsy. *Arch Surg* 2004; 139: 1204-1207.
69. Teknos D, Ramcharan A, Oluwole SF. Pulmonary edema associated with methylene blue dye administration during sentinel lymph node biopsy. *J Natl Med Assoc* 2008; 100: 1483-1484.
70. Jangjoo A, Forghani MN, Mehrabibahar M, Sadeghi R. Anaphylaxis reaction of a breast cancer patient to methylene blue during breast surgery with sentinel node mapping. *Acta Oncol* 2010; 46: 877-878.
71. Oomah S, Dembinski T, Becker A, Kalicinsky C. Prolonged elevation of serum tryptase resulting from intraoperative anaphylaxis to methylene blue. *Allergy Asthma Clin Immunol* 2010; 6 (Suppl 2): P29.
72. Wahid FN, Malkan AD, Pappo A, Wright BB, Adefeyisan S, Sandoval JA. Severe anaphylactic shock due to methylene blue dye. *J Ped Surg Case Reports* 2014; 2: 117-118.
73. Linehan DC, Hill AD, Akhurst T, et al. Intradermal radiocolloid and intraparenchymal blue dye injection optimise sentinel node identification in breast cancer patients. *Ann Surg Oncol* 1999; 6: 450-454.
74. Lyman GH, Giuliano AE, Somerfield MR, et al. American Society of Clinical Oncology guideline recommendations for sentinel lymph node biopsy in early-stage breast cancer. *J Clin Oncol* 2005; 23: 7703-7720.
75. Mansel RE, Fallowfield L, Kissin M, et al. Randomized multicenter trial of sentinel node biopsy versus standard axillary treatment in operable breast cancer: the

- ALMANAC Trial. (Erratum in: *J Natl Cancer Inst* 2006; 98: 876). *J Natl Cancer Inst* 2006; 98: 599-609.
76. Chen J, Wu J. Management strategy of early-stage breast cancer patients with a positive sentinel lymph node: With or without axillary lymph node dissection. *Crit Rev Oncol/Hematol* 2011; 79: 293-301.
  77. Zakaria S, Degnim AC, Kleer CG et al. Sentinel lymph node biopsy for breast cancer: how many nodes are enough? *J Surg Oncol* 2007; 96: 554-559.
  78. Pargaonkar AS, Beissner RS, Snyder S, Speights VO Jr. Evaluation of immunohistochemistry and multiple-level sectioning in sentinel lymph nodes from patients with breast cancer. *Arch Pathol Lab Med* 2003; 127: 701-705.
  79. Kim T, Giuliano AE, Lyman GH. Lymphatic mapping and sentinel lymph node biopsy in early-stage breast carcinoma: a metaanalysis. *Cancer* 2006; 106: 4-16.
  80. Langer I, Marti WR, Guller U, et al. Axillary recurrence rate in breast cancer patients with negative sentinel lymph node (SLN) or SLN micrometastases: prospective analysis of 150 patients after SLN biopsy. *Ann Surg* 2005; 241: 152-158.
  81. Smidt ML, Janssen CMM, Kuster DM, Bruggink EDM, Strobbe LJA. Axillary Recurrence After a Negative Sentinel Node Biopsy for Breast Cancer: Incidence and Clinical Significance. *Ann Surg Oncol* 2005; 12: 29-33.
  82. Andersson Y, de Boniface J, Jönsson PE, et al. Swedish Breast Cancer Group; Swedish Society of Breast Surgeons. Axillary recurrence rate 5 years after negative sentinel node biopsy for breast cancer. *Br J Surg* 2012; 99: 226-231.
  83. Veronesi U, Paganelli G, Viale G, et al. Sentinel-lymph-node biopsy as a staging procedure in breast cancer: update of a randomised controlled study. *Lancet Oncol* 2006; 7: 983-990.
  84. Canavese G, Catturich A, Vecchio C, et al. Sentinel node biopsy compared with complete axillary dissection for staging early breast cancer with clinically negative lymph nodes: results of randomized trial. *Ann Oncol* 2009; 20: 1001-1007.
  85. Verry H, Lord SJ, Martin A, et al. Effectiveness and cost-effectiveness of sentinel lymph node biopsy compared with axillary node dissection in patients with early-stage breast cancer: a decision model analysis. *Br J Cancer* 2012; 106: 1045-1052.

86. Donker M, Van Tienhoven G, Straver ME, et al. Radiotherapy or surgery of the axilla after a positive sentinel node in breast cancer (EORTC 10981-22023 AMAROS): a randomised, multicentre, open-label, phase 3 non-inferiority trial. 2014; 15 (12): 1303–1310.
87. Giuliano, AE, McCall, L, Beitsch, P et al. Locoregional recurrence after sentinel lymph node dissection with or without axillary dissection in patients with sentinel lymph node metastases: the American College of Surgeons Oncology Group Z0011 (ACOS-OG Z0011) randomized trial. *Ann Surg.* 2010; 252: 426–432.